

ICS 11.060.01

C05

# 团体标准

T/CHSA XXX—2020

## 5-氨基酮戊酸光动力疗法治疗口腔 黏膜癌前病变的专家共识

Expert consensus on 5-aminolevulinic acid photodynamic therapy for  
oral precancerous lesions

(征求意见稿)

2020 - XX - XX 发布

2020- XX - XX 实施

中华口腔医学会 发布

# 目 次

前言.....	III
引言.....	IV
1 范围.....	1
2 光动力治疗的基本概念.....	1
3 光动力治疗的作用机.....	1
4 光动力治疗的照射剂量与照射时间.....	2
5 光源选择.....	3
6 口腔临床诊疗推荐方案.....	3
6.1 光敏剂的给予方法有：局部孵育法、局部注射法.....	3
6.1.1 光敏剂局部孵育法.....	3
6.1.1.1 确定照射范围.....	4
6.1.1.2 调配ALA溶液.....	4
6.1.1.3 选择光源.....	4
6.1.1.4 给药方案.....	4
6.1.2 光敏剂局部注射法.....	4
6.2 止痛.....	4
6.2.1 局部注射麻醉.....	4
6.2.2 孵育光敏剂后再行局部麻.....	4
6.2.3 注射光敏剂前须行局部麻醉.....	4
6.3 光照射.....	5
7 疗效评价方案.....	5
7.1 组织病理学评价疗效.....	5
7.2 无创检测方法评价疗效.....	5
7.3 临床检查评价疗效.....	6
8 治疗前预准备	
8.1 适应证的选择.....	6
8.2 局部处理.....	6
8.3 吸引器的放置.....	7

9 治疗后不良事件的管理.....	7
9.1 局部疼痛.....	7
9.2 口腔溃疡.....	7
9.3 局部肿胀.....	7
9.4 光敏感.....	7
参考文献.....	9

## 前 言

本指南按照 GB/T 1.1-2009 给出的规则起草。

本指南由中华口腔医学会口腔黏膜病专业委员会提出。

本指南由中华口腔医学会归口。

本指南由北京大学口腔医院负责起草，（按首字拼音排序）北京医院、第三军医大学口腔医院、广西医科大学口腔医学院、贵州医科大学附属口腔医院、吉林大学口腔医院、泸州医学院附属口腔医院、青岛市口腔医院、厦门市口腔医院、上海交通大学医学院附属第九人民医院、上海同济大学附属口腔医院、首都医科大学附属北京口腔医院、四川大学华西口腔医学院、天津市口腔医院、武汉大学口腔医学院、中国医科大学附属口腔医院、中南大学湘雅医院口腔医学中心、中山大学光华口腔医学院·附属口腔医院参加起草。

本指南主要起草人：刘宏伟、陈谦明、韩莹、王兴、刘子健

参与起草者（按姓名拼音排序）：蔡扬、曾昕、陈瑞扬、陈作良、程斌、关晓兵、何园、蒋伟文、刘青、聂敏海、孙正、唐国瑶、陶人川、王万春、王小平、魏秀峰、吴颖芳、闫志敏、张英、张玉幸、周刚

## 引言

光动力疗法(photodynamic therapy, PDT)是一门新兴的发展中学科,也是涉及药学、光学、化学、计量学、细胞和分子生物学、治疗学与多种临床学科相结合的交叉学科。它于 20 世纪 70 年代末逐渐形成,是应用光敏剂和光源的药-械联合疗法,在生物组织中氧分子的参与下,通过光化学反应产生细胞毒性物质(如单线态氧)选择性破坏病变组织的无创治疗新技术。由于皮肤病损组织的照光容易实现,光动力疗法早期在皮肤科的应用是比较活跃,进而推进到肿瘤治疗界,近年来口腔黏膜病学者也逐步应用光动力疗法治疗一些口腔黏膜病[3,4],如:白斑、红斑等口腔黏膜潜在恶性疾患的上皮异常增生消失;早起早期的或难以手术治疗的口腔鳞癌的非手术缓解;解除扁平苔藓、慢性盘状红斑狼疮等的长期糜烂;缓解口腔黏膜下纤维性变的开口受限及恢复口腔黏膜弹性等,取得了良好效果。本指南供口腔执业医师选择牙体牙髓病放射影像检查方法时使用。希望通过本指南的制定,解决现阶段存在的重要临床问题,为牙体牙髓病诊疗中影像学使用提供科学的依据。

# 5-氨基酮戊酸光动力疗法治疗口腔黏膜癌前病变的专家共识

## 1 范围

本标专家共识提出了使用光动力治疗口腔黏膜癌前病变的诊疗中的光动力治疗的照射剂量与照射时间、光源选择、治疗前预准备、口腔临床诊疗推荐方案、疗效评价方案和治疗后不良事件的管理的规范。

本专家共识适用于所有开展光动力治疗的口腔黏膜专科和口腔科。

## 2 光动力治疗的基本概念

光动力学疗法是一种联合利用光敏剂、光和氧分子，通过光动力学反应选择性地治疗恶性病变（如实体肿瘤和癌前病变）<sup>[5]</sup>和良性病变（如湿性老年性黄斑变性）、鲜红斑痣和感染等疾病的新型疗法。PDT 作为国际前沿交叉学科“生物医学光子学”的一个重要领域，近年来，无论是 PDT 的基础研究，还是临床应用都取得了长足发展，它已逐渐成为继手术、放疗和化疗之外治疗肿瘤的第四种微创疗法，并成为了治疗一些特殊病种的首选疗法。

## 3 光动力治疗的作用机制

PDT 是通过使肿瘤靶细胞或病损靶组织短时间内聚集高浓度内源性或外源性光敏性物质，再以特定波长光源（可见光，近红外光或紫外光）辐照，一方面，激发光生物化学变化，令细胞产生大量氧化产物，利用其细胞毒性作用杀灭肿瘤细胞，其靶向性强，对正常组织损伤较小<sup>[6]</sup>。另一方面，其物理过程可产生荧光，通过荧光光谱分析可以进行恶性潜在疾患的定位及诊断<sup>[7]</sup>。通过多项体内外研究，已证实光动力治疗可抑制癌细胞增殖，并诱导其凋亡<sup>[8,9]</sup>。机制方面，包括 NF-KB/JNK、ROS 及 MMP 等多条通路均参与其调控作用<sup>[10-12]</sup>。

以 5-氨基酮戊酸光动力疗法（ALA-PDT）为例，其生物作用，大致可分三

类机制，即破坏血管、杀伤肿瘤组织和细胞，以及诱发机体免疫应答：①当光敏剂还主要滞留在血管内时照光，光化学反应所产生的 $^1\text{O}_2$ 能够破坏血管，引起病灶血供不足，间接引起细胞死亡；②当光敏剂到达细胞时，ALA-PDT以细胞为治疗靶标， $^1\text{O}_2$ 可能导致细胞的调亡、坏死和自体吞噬，细胞的死亡路径主要取决于治疗过程中所产生的 $^1\text{O}_2$ 浓度和分布；③ALA-PDT过程中局部诱发的非特异性应急炎性反应以及后期的一系列免疫反应对于抑制和破坏肿瘤还具有持续性的系统效应。

#### 4 光动力治疗的照射剂量与照射时间

PDT作为一种物理-化学疗法，通过对光动力辐照有重要影响的参数将光敏剂、光源及氧气进行有效链接及应用。PDT剂量监测的参量主要有光剂量(含光通量密度和照光时间)和光分布、光敏剂的给药剂量和靶组织中的浓度、组织中的氧含量，以及组织体的光学特性参数等。根据2015年制订的《氨基酮戊酸光动力疗法临床应用专家共识》推荐使用照光时间、能量及功率密度三要素进行参数计算[照光时间(s)=能量密度( $\text{J}/\text{cm}^2$ ) / 功率密度( $\text{W}/\text{cm}^2$ )]<sup>[13]</sup>。而2016年美国皮肤外科学会(ASDS)则提出了新的计算公式，即光子积分通量= $4 \times (\text{功率密度} \times \text{照光时间}) / (\pi \times \text{光斑直径}^2)$ <sup>[14]</sup>。基于既往ALA-PDT在口腔癌及癌前病变中的应用，治疗的功率密度为 $100\text{-}150 \text{ mW}/\text{cm}^2$ ，辐照时间为 $60\text{-}1000 \text{ s}$ ，应根据病损的面积、深度及病理分型调整照射的剂量与时间<sup>[15-17]</sup>。

光斑面积取决于光源距病损表面剧烈，其数理关系成为影响ALA-PDT相关照射参数的重要因素。伍德灯(Wood灯)由高压汞灯作为发射光源，通过由含有9%镍氧化物的钡硅酸滤片，发出 $320\text{-}400\text{nm}$ 波长的光波<sup>[18]</sup>。通过Wood灯照射可以诱导组织内荧光，借由荧光强度反映组织确定吸收ALA后的范围，进而

确定 PDT 光斑面积，达到精确定位的目的，且其输出功率较低，不会影响治疗效果。

## 5 光源选择

光动力治疗需选取具有足够辐照深度光源，在组织吸收光敏剂范围内进行照射，以期破坏靶区病损基础上对周围健康组织损坏最小，目前常用光源为半导体激光二极管、滤光灯及发光二极管（LED）<sup>[19]</sup>。其中最常用于口腔黏膜病损的为 LED，其具有光谱窄、成本低的优势，光谱参数同样支持这一结论<sup>[20]</sup>。光源波长自 420 至 660nm 不等，630±5nm 则广泛应用于口腔潜在恶性疾患（oral potentially malignant disorders, OPMD）的治疗中<sup>[21,22]</sup>。此外，为避免光照温度对组织及细胞产生热效应，亦应将功率密度控制在 300 mW/cm<sup>2</sup> 以内<sup>[8]</sup>。

## 6 口腔临床推荐方案

目前，光动力治疗技术已较多地应用于口腔黏膜病的诊疗中，5-氨基酮戊酸光动力疗法（ALA-PDT）是常用方法。但由于无大样本量的随机临床对照试验，且治疗流程及相关参数驳杂不一，限制了该技术在治疗中的推广应用。

光敏剂配制浓度、孵育方法、孵育时间、光斑范围、光源距病损表面距离、光源剂量强度及光照时间均是影响治疗效果的重要因素，制订严格的临床应用流程有利于规范光动力治疗技术的应用，同质化标准可以保证未来高质量临床研究的价值。

具体方案推荐如下：

治疗操作步骤分为光敏剂的给予、止痛和光照射。

### 6.1 光敏剂的给予方法有：局部孵育法、局部注射法

#### 6.1.1 光敏剂局部孵育法



#### 6.1.1.1 确定照射范围

以口腔黏膜荧光检查仪（VELscop）、甲苯胺蓝染色及 Wood 灯多种口腔黏膜检查技术定位 OMPD 病损范围，拍照定点指导光敏剂放置；

#### 6.1.1.2 调配 ALA 溶液

以保湿凝胶或灭菌注射用水调配 ALA 溶液，常用浓度为 20%，但可根据患者耐受程度及局部组织反应调整为 10%；

#### 6.1.1.3 选择光源

选用长波长（630±5nm）红光 LED 治疗仪进行辐照<sup>[23]</sup>；

#### 6.1.1.4 给药方案

根据病损面积确定照射光斑数量，用无菌棉签制作棉片，每光斑 1 片，每片大小约 1 cm<sup>2</sup>，蘸取配置好的 ALA 凝胶溶液覆盖于病损表面（以完全覆盖病损及周缘 0.3~0.5cm 为宜），将裁剪好的江米纸（折叠 3-4 层）和保鲜膜先后覆盖蘸有药物的棉片表面，再以无菌纱布加压固定 2 小时。

#### 6.1.2 光敏剂局部注射法

将以灭菌注射用水配制的 ALA 溶液注射于病损基底部至黏膜发白；

### 6.2 止痛

#### 6.2.1 局部注射麻醉

须采用局部浸润麻醉药物注射，传导阻滞麻醉效果差或无效。

#### 6.2.2 孵育光敏剂后再行局部麻醉

局部浸润麻醉药物注射应在使用光敏剂孵育 2 小时之后给予。再行光照射。

#### 6.2.3 注射光敏剂前须行局部麻醉

由于注射光敏剂的过程中会引起患者病损局部较剧烈的疼痛，须提前注射局

部麻醉药物，并在麻醉药起效后再注射光敏剂。

### 6.3. 光照射

照光参数：光源波长  $630 \pm 5\text{nm}$ ， $150\text{-}300\text{mW/cm}^2$ ，辐照时间为  $180\text{-}360\text{ s}$ ，避光环境下照射；

推荐治疗间隔为 7-14 天，3-4 次为 1 疗程，结束后根据无创检查确定是否继续治疗。

有文献还介绍过含漱液法和静脉给药法[33]，笔者认为含患者保持含漱液在口腔停留时间有限，不能跟局部湿敷 2 小时的效能媲美，含漱液渗透入组织的效能又不能跟局部注射媲美，可行性和有效性都有待考证。另外，出于对安全性的考虑，不推荐门诊使用静脉给药法。

## 7 疗效评价方案

临床疗效评价对评估 ALA-PDT 的研究价值有重要意义，目前国内 PDT 的疗效评价标准主要遵循 1984 年北京血卟啉会议标准<sup>[24]</sup>。并不完全适用于 ALA-PDT，且口腔黏膜疾病与实体肿瘤评价存在差异，结合目前现状，推荐如下评价标准：

### 7.1 组织病理学评价疗效

对治疗光斑中心点和长径两端共三个点位的活检或脱落细胞结果评价，均阴性者为完全缓解（CR），其中 1 点为阳性者即定义为病变进展（PD）；

### 7.2 无创检测方法评价疗效

以甲苯胺蓝染色辅助以主观病损评价对比治疗前后病损范围变化情况（除表面积外，OMPD 的厚度亦应进行对比评价）；荧光评价：采用 VELscop 及 Wood 等评定 ALA-PDT 前后病损荧光激发强度变化。

### 7.3 临床检查评价疗效

完全缓解(CR): 所有目标病灶消失;

部分缓解(PR): 与基线状态比较, 病灶大小至少减少 30%, 或从严重类型转化为较轻类型;

病变稳定(SD): 病灶大小、类型无变化;

病变进展(PD): 目标病灶最长径与治疗开始之后所纪录到的最小的目标病灶最长径比较, 至少增加 20%, 或者出现一个或多个新病灶。

## 8 治疗前预准备

### 8.1 适应证的选择

根据笔者经验, 下列疾病可列入适应证:

白斑、红斑、伴有顽固性糜烂的扁平苔藓和慢性盘状红斑狼疮、口腔黏膜下纤维性变、疣状增生或乳头状瘤、早期且表浅的口腔鳞状细胞癌等。

随着临床实践的不断丰富, 相信适应证将不断扩大。

### 8.2. 局部处理

局部 ALA-PDT 治疗 OMPD 的疗效受到病损厚度及表面角化程度的影响, Yu 等研究发现口腔黏膜增生性疾病中病损直径 $\leq 1.5\text{cm}$ ; 组织病理提示上皮异常增生; 黏膜角化层 $\leq 40\mu\text{m}$ 者接受 PDT 治疗后较其他类型的 OMPD 可在更短的疗程达到临床治愈<sup>[25]</sup>。表面预处理黏膜皮肤病损可以增强 ALA-PDT 的光动态效应<sup>[26,27]</sup>。

目前, PDT 前皮肤黏膜病损最常见的预处理是使用 CO<sub>2</sub> 激光去除病损表面较厚的角质层。一项随机临床研究评估了 CO<sub>2</sub> 激光联合 ALA-PDT 的疗效, 治疗后 88% 的 2-3 级角化患者获得完全缓解<sup>[28]</sup>。但是激光照射后的组织内会产生热

凝集区，可能会对光敏剂在组织内的扩散分布产生影响<sup>[29]</sup>。

微针治疗作为一种物理治疗方法也可用于表面角化较厚的 OMPD 预处理中，通过穿刺建立的光敏剂通道加速药物渗透至病损基底部，在此基础上我国学者亦结合传统医学中的梅花针叩刺法进行口腔疣状白斑的预处理，取得了良好的效果，且此方法并不增加患者疼痛及其他不良反应，成本低廉<sup>[30,31]</sup>。

## 9 治疗后不良事件的管理

ALA-PDT 治疗 OMPD 后常见的不良反应包括：

### 9.1 局部疼痛

发生频率最高。治疗前可预防性局部注射盐酸利多卡因或阿替卡因阵痛，术后出现该症状者则可给予利多卡因喷雾剂缓解疼痛。治疗前交代患者可能出现的症状，并通过 VAS 疼痛量表实时记录疼痛程度，必要时可服用止痛药；

一些口腔黏膜潜在恶性疾患的患者在光动力治疗前有病损局部疼痛，治疗后原疼痛消失，这不仅提示无不良反应，而且表明病损的恶性度降低或消失。

### 9.2 口腔溃疡

发生频率仅次于疼痛。加强患者口腔卫生的管理，局部给予口腔溃疡散等药物涂擦，多于 1 周内痊愈；

9.3 局部肿胀：普遍可见，但程度较轻，往往 3-5 日后自行消退，采用局部冰敷；

9.4 光敏感：因为口腔光动力治疗中采用局部给予光敏剂，几乎未见光敏感反应。

可嘱患者在治疗后 48 小时内避光，减少因日光激发残余光敏剂导致的光动力反应加剧<sup>[32]</sup>。

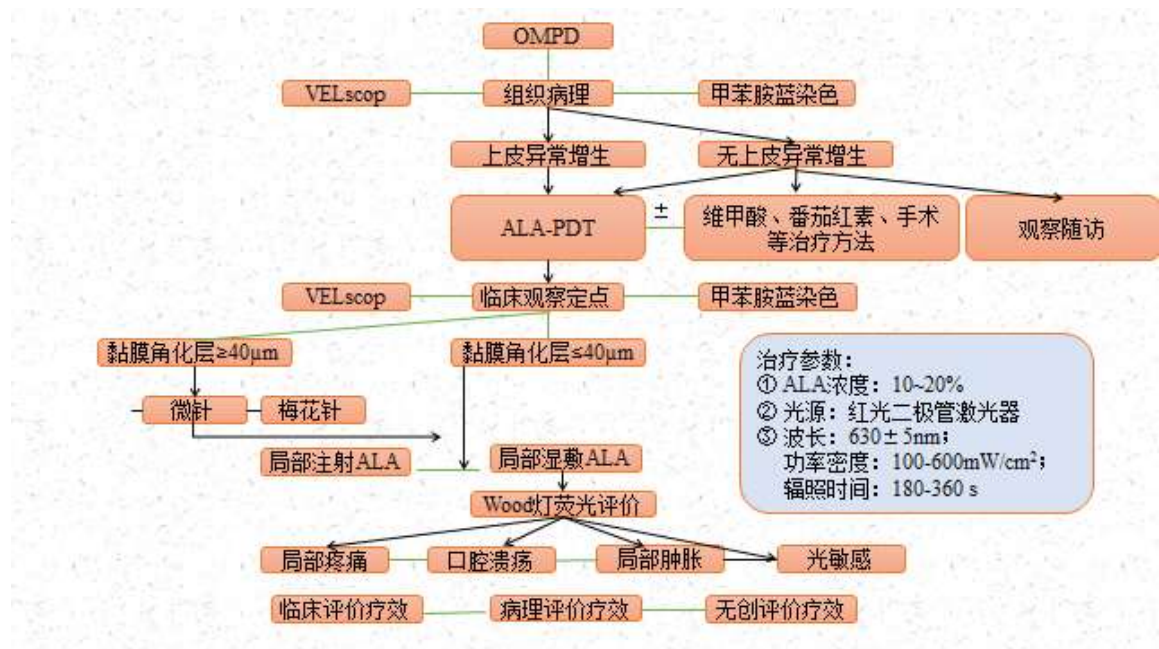


图 1 ALA-PDT 处理 OMPD 流程图

总之，PDT 近几年发展迅速，在口腔黏膜病治疗方面有无可替代的优点。但目前 PDT 在口腔领域的应用时间尚短，还处于初步阶段，很多方面的问题还需进一步探索。临床上仍需扩大样本量观察 PDT 治疗口腔黏膜疾病的有效性和安全性，进行长期随访观察，根据循证医学形成规范的诊疗流程。

## 参考文献

1. Warnakulasuriya S. Global epidemiology of oral and oropharyngeal cancer. *Oral Oncol.* 2009; 45(4-5): 309-16.
2. Voltzke KJ, Lee YA, Zhang ZF, et al. Racial differences in the relationship between tobacco, alcohol, and the risk of head and neck cancer: pooled analysis of US studies in the INHANCE Consortium. *Cancer Causes Control.* 2018 May 14.
3. van der Waal I. Potentially malignant disorders of the oral and oropharyngeal mucosa; terminology, classification and present concepts of management. *Oral Oncol.* 2009; 45(4-5):317-23.
4. Selvam NP, Sadaksharam J, Singaravelu G, Ramu R. Treatment of oral leukoplakia with photodynamic therapy: A pilot study. *J Cancer Res Ther* 2015; 11(2): 464-467.
5. O'Shaughnessy M J, Murray K S, La S R, et al. Systemic antitumor immunity by PD-1/PD-L1 inhibition is potentiated by vascular-targeted photodynamic therapy of primary tumors. *Clin Cancer Res.* 2018;24(3):592-599.
6. Choudry K, Brooke RC, Farrar W, Rhodes LE, The effect of an iron chelating agent on protoporphyrin IX levels and phototoxicity in topical 5-aminolaevulinic acid photodynamic therapy, *Br. J. Dermatol.* 149 (2003) 124-130.
7. Zheng W, Olivo M, Soo K C. The use of digitized endoscopic imaging of 5 - ALA - induced PPIX fluorescence to detect and diagnose oral premalignant and malignant lesions in vivo. *Int J Cancer.* 2004;110(2):295-300.
8. Han Y, Xu S, Jin J, Wang X, Liu X, Hua H, Wang X, Liu H, Primary Clinical Evaluation of Photodynamic Therapy With Oral Leukoplakia in Chinese Patients, *Front. Physiol.* 9 (2018) 1911.
9. Ji X, Zhang Z, Han Y, Song J, Xu X, Jin J, Su S, Mu D, Liu X, Xu S, Cui H, Zhao Z, Wang Y, Liu H, Mesenchymal stem cells derived from normal gingival tissue inhibit the proliferation of oral cancer cells in vitro and in vivo, *Int. J. Oncol.* 49 (2016) 2011-2022.
10. Chen HM, Liu CM, Yang H, Chou HY, Chiang CP, Kuo MY, 5-aminolevulinic acid induce apoptosis via NF-kappaB/JNK pathway in human oral cancer Ca9-22 cells, *J. Oral. Pathol. Med.* 40 (2011) 483-489.

11. Li X, Chen Y, Zhao J, Shi J, Wang M, Qiu S, Hu Y, Xu Y, Cui Y, Liu C, Liu C, The Specific Inhibition of SOD1 Selectively Promotes Apoptosis of Cancer Cells via Regulation of the ROS Signaling Network, *Oxid. Med. Cell. Longev.* 2019:9706792.
12. Biel M, Le M, Wuertz B, Photodynamic therapy downregulates matrix metalloproteinases in oral carcinoma, *Photodiagnosis. Photodyn. Ther.* 8 (2011) 128.
13. 中华医学会皮肤性病学会光动力治疗研究中心. 氨基酮戊酸光动力疗法临床应用专家共识. *中华皮肤科杂志*, 2015, 48(10):675-678.
14. Ozog DM, Rkein AM, Fabi SG, Gold MH, Goldman MP, Lowe NJ, Martin GM, Munavalli GS. Photodynamic Therapy: A Clinical Consensus Guide. *Dermatol Surg.* 2016;42(7):804-27.
15. Aleksander Sieroń, Adamek M , Kawczyk-Krupka A , et al. Photodynamic therapy (PDT) using topically applied 5-aminolevulinic acid (ALA) for the treatment of oral leukoplakia. *J Oral Pathol Med*, 2003, 32(6):330-336.
16. 邱海霞, 顾瑛, 王颖, 等. 口腔黏膜肿瘤的光动力治疗. *中国激光医学杂志*, 2011(1):29-32.
17. Akram S , Jerjes W , Upile T , et al. P28 Photodynamic therapy outcome for oral dysplasia and early invasive cancer. *Lasers in Surg Med*, 2011, 48(3):S32-S32.
18. Leunig A , Betz C S , Mehlmann M , et al. Detection of Squamous Cell Carcinoma of the Oral Cavity by Imaging 5-Aminolevulinic Acid induced Protoporphyrin IX Fluorescence. *The Laryngoscope*, 2000, 110(1):78-83.
19. Wong TH, Morton CA, Collier N, et al. British Association of Dermatologists and British Photodermatology Group guidelines for topical photodynamic therapy 2018. *Br J Dermatol.* 2019 ;180(4):730-739.
20. 黄志勇, 李步洪. 基于 LED 的光动力疗法光源设计. *激光与光电子学进展*, 2013, 50(7).
21. Chen HM, Yu CH, Tsai T, Hsu YC, Kuo RC, Chiang CP, Topical 5-aminolevulinic acid-mediated photodynamic therapy for oral verrucous hyperplasia, oral leukoplakia and oral erythroleukoplakia, *Photodiagnosis. Photodyn. Ther.* 2007,4: 44-52.
22. 张蕴韬, 王娜. 光动力疗法在口腔诊断和治疗中的应用. *中国医学装备*, 2010, 07(8)37-40.
23. Nam JS, Kang MG, Kang J, et al. Endoplasmic Reticulum-Localized Iridium(III) Complexes as Efficient Photodynamic Therapy Agents via Protein Modifications. *J Am Chem Soc.* 2016;138(34):10968-77.

24. 肿瘤光动力治疗疗效评价标准 2014 共识(第 1 版). 中国激光医学杂志, 2015(1):54-55.
25. Yu CH, Chen HM, Hung HY, Cheng SJ, Tsai T, Chiang CP, Photodynamic therapy outcome for oral verrucous hyperplasia depends on the clinical appearance, size, color, epithelial dysplasia, and surface keratin thickness of the lesion, *Oral. Oncol.* 2008,44:595-600.
26. Osman-Ponchet H, Gaborit A, Sevin K, Bianchi C, Linget JM, Wilson CE, Bouvier G, Pretreatment of skin using an abrasive skin preparation pad, a microneedling device or iontophoresis improves absorption of methyl aminolevulinate in ex vivo human skin, *Photodiagnosis. Photodyn. Ther.* 2017,20:130-136.
27. Haedersdal M, Katsnelson J, Sakamoto FH, Farinelli WA, Doukas AG, Tam J, Anderson RR, Enhanced uptake and photoactivation of topical methyl aminolevulinate after fractional CO<sub>2</sub> laser pretreatment, *Lasers. Surg. Med.* 2011;43: 804-813.
28. Togsverd-Bo K, Haak CS, Thaysen-Petersen D, Wulf HC, Anderson RR, Hædersdal M, Intensified photodynamic therapy of actinic keratoses with fractional CO<sub>2</sub> laser: a randomized clinical trial, *Br. J. Dermatol.* 2012,166:1262-1269.
29. Chen J, Zhang Y, Wang P, Wang B, Zhang G, Wang X, Plum-blossom needling promoted PpIX fluorescence intensity from 5-aminolevulinic acid in porcine skin model and patients with actinic keratosis, *Photodiagnosis. Photodyn. Ther.* 2016,15: 182-190.
30. Petukhova TA, Hassoun LA, Foolad N, Barath M, Sivamani RK, Effect of Expedited Microneedle-Assisted Photodynamic Therapy for Field Treatment of Actinic Keratoses: A Randomized Clinical Trial, *JAMA. Dermatol.* 2017,153:637-643.
31. Wang X, et al. Plum-blossom needle assisted photodynamic therapy: the therapy option for the treatment of oral potentially malignant disorder in the elderly. *Photodiagnosis Photodyn. Ther.* 2019;S1572-1000:30342-30349.
32. Chen Q, Dan H, Tang F, et al. Photodynamic therapy guidelines for the management of oral leucoplakia. *Int J Oral Sci.* 2019;11(2):14.
33. Xin Jina, Hao Xu, Jing Deng, Hongxia Dan, Ping Ji, Qianming Chen, Xin Zeng. Photodynamic therapy for oral potentially malignant disorders. *Photodiagnosis and photodynamic therapy* 28 (2019) 146-152