

中华口腔医学会
团 体 标 准

T/CHSA 005—2021

口腔扁平苔藓诊疗指南(修订)

Guideline for the diagnosis and treatment of oral lichen planus (Revised)



2021 - 06 - 25 发布

2021 - 07 - 01 实施

中华口腔医学会 发布

目 次

前言	II
引言	III
1 范围	1
2 规范性引用文件	1
3 术语和定义	1
4 病因及病史采集	1
5 临床表现	1
6 病理表现	1
7 诊断	2
7.1 临床性诊断和确定性诊断	2
7.2 组织病理学检查的时机	2
8 鉴别诊断	2
9 治疗前检查	2
10 疾病管理	2
10.1 治疗原则	2
10.2 去除局部刺激因素	3
10.3 治疗药物	3
10.4 物理疗法	3
10.5 治疗方案	3
11 预防	5
附录 A (资料性) 口腔扁平苔藓诊断流程图解	6
附录 B (资料性) 证据质量及推荐强度说明	7
附录 C (资料性) 非糜烂型口腔扁平苔藓治疗方案图解	8
附录 D (资料性) 糜烂型口腔扁平苔藓治疗方案图解	9
参考文献	10

前 言

本文件按照GB/T 1.1—2020《标准化工作导则 第1部分：标准化文件的结构和起草规则》的规定起草。

本文件代替2012年中华口腔医学杂志发表的《口腔扁平苔藓诊疗指南(试行)》。

请注意本标准的某些内容可能涉及专利，本文件的发布机构不承担识别专利的责任。

本文件由中华口腔医学会口腔粘膜病专业委员会和中西医结合专业委员会提出。

本文件由中华口腔医学会归口。

本文件标准主要起草单位：四川大学华西口腔医院。

参与起草单位(按拼音排序)：北京大学口腔医院、北京医院、广西医科大学附属口腔医院、贵州医科大学附属口腔医院、吉林大学口腔医院、解放军总医院第八医学中心、空军军医大学口腔医院、昆明医科大学附属延安医院、南京大学医学院附属口腔医院、南京医科大学附属口腔医院、青岛市口腔医院、山东大学口腔医院、山西医科大学附属人民医院、上海交通大学医学院附属第九人民医院、首都医科大学附属北京口腔医院、天津市口腔医院、同济大学口腔医院、武汉大学口腔医院、西南医科大学附属口腔医院、浙江大学医学院附属口腔医院、中南大学湘雅医院、中山大学附属口腔医院。

本文件主要起草人(同等贡献)：陈谦明、周红梅。

参与起草人(按姓名拼音排序)：蔡扬、陈瑞扬、陈英新、程斌、但红霞、段开文、段宁、范媛、关晓兵、何虹、华红、江潞、蒋伟文、林梅、刘宏伟、刘青、卢锐、聂敏海、戚向敏、沈雪敏、石晶、孙正、唐国瑶、陶人川、王辉、王万春、王文梅、王小平、王智、魏秀峰、吴芳龙、吴颖芳、夏娟、曾昕、张玉幸、周曾同、周刚、周威、周永梅、周瑜。



引 言

口腔扁平苔藓(oral lichen planus, OLP)是临床常见的口腔黏膜慢性炎性疾病,其患病率较高,大多数患者有疼痛、粗糙不适症状,部分病例还有癌变的风险,WHO将其归入口腔潜在恶性疾患的范畴,因此,对患者身心造成较大危害。

由于我国各级口腔医师对OLP的诊断标准不统一、循证规范化治疗理念不够成熟、治疗药物/方法的选择差异较大等原因,使OLP诊疗水平参差不齐。因此,有必要制定OLP诊疗相关规范化指导性文件。中华口腔医学会口腔粘膜病专业委员会和中西医结合专业委员会于2012年联合颁布了《口腔扁平苔藓诊疗指南(试行)》,它为推广OLP的规范诊疗作出了积极贡献。但随着对OLP认知水平的不断提高以及对临床实践指南制定、报告的逐步规范,有必要对原指南进行修订更新。经中华口腔医学会团体标准、规范、指南制定立项(CHSA立项标准号:2017-06),口腔扁平苔藓诊疗指南修订小组以中华医学会颁布的“制订/修订<临床诊疗指南>的基本方法及程序”为标准,对国内外OLP临床诊疗相关文献进行了系统全面地检索和评价,完成了对原口腔扁平苔藓诊疗指南的修订。

制定和实施符合我国国情的OLP诊疗指南,将有利于提升我国口腔医师对OLP的整体诊疗水平,这对促进口腔黏膜病学科的发展、进一步解除患者病痛、防止OLP癌变均具有重要意义。



口腔扁平苔藓诊疗指南(修订)

1 范围

本文件给出了OLP的诊断、治疗以及疾病管理的指南。

本文件适合全国各级口腔临床医师使用。

本文件推荐意见适用于通过临床诊断或组织病理学检查确诊为OLP的患者。

2 规范性引用文件

本文件没有规范性引用文件。

3 术语和定义

本文件没有需要界定的术语和定义。

4 病因及病史采集

有关OLP的病因和发病机制目前尚不明确。系列基础和临床研究结果显示,OLP可能与多种致病因素有关,如免疫因素、精神因素、系统性疾病、药物因素、遗传因素、感染因素及口腔局部刺激因素等。其中,由细胞介导的局部免疫应答紊乱在OLP的发生发展中发挥重要作用。

对应以上致病因素,临床医师在病史采集时需注意询问患者有无不良生活事件、过度劳累、系统疾病史、长期用药史及其种类、精神疾病史以及OLP家族史等。

5 临床表现

口腔损害好发于颊、舌、牙龈等部位,多发或双侧对称分布,呈稍高于黏膜表面的白色或灰白色线纹或网纹(网状型),也可表现为丘疹型、斑块型、萎缩型、糜烂型和疱型等病损(但后五型病损不是独立存在的,在其他部位需同时存在网状型病损);可同时或分别在皮肤、指(趾)甲等部位出现损害,皮肤损害为紫红色多角形扁平丘疹,指(趾)甲损害为甲板萎缩变薄、无光泽,严重的有沟裂形成。

6 病理表现

OLP的病理表现如下:

- a) 上皮过角化,棘层增生或萎缩;
- b) 上皮钉突不规则增生,形成锯齿状钉突;
- c) 鳞状上皮深层可见淋巴细胞浸润;
- d) 基底细胞液化变性;
- e) 固有层浅层可见以淋巴细胞为主的带状或灶性浸润,且界限清晰;
- f) 无上皮异常增生;
- g) 无上皮疣状增生改变。

7 诊断

7.1 临床性诊断和确定性诊断

临床性诊断:一般根据详尽病史及口腔黏膜上多发或对称分布的典型白色损害即可作出临床性诊断,典型的皮肤或指(趾)甲损害可作为诊断依据之一。

确定性诊断:需结合组织病理学检查、必要时采用直接免疫荧光等免疫病理学检查以确定诊断,这也有助于鉴别其他白色病变并排除上皮异常增生或恶性病变(OLP诊断流程图解见附录A)。

7.2 组织病理学检查的时机

除了确定诊断的目的,对于以下几类病损也宜考虑进行组织病理学检查:

- a) 临床表现不典型者,同时存在经久不愈的糜烂病损或发生在口腔危险区域者(口底-舌腹的U形区、口角内侧三角形区域、软腭复合体);
- b) 久治不愈或病情突发加重者;
- c) 怀疑有恶变倾向者;
- d) 科学研究观察前。

8 鉴别诊断

在诊断OLP时需注意与口腔白斑病(oral leukoplakia)、盘状红斑狼疮(discoid lupus erythematosus)、口腔白角化症(oral hyperkeratosis)、口腔黏膜下纤维性变(oral submucous fibrosis)、口腔苔藓样接触性超敏反应(oral lichenoid contact hypersensitivity reactions)、口腔苔藓样药物反应(oral lichenoid drug reaction)、扁平苔藓样类天疱疮(lichen planus pemphigoides)、寻常型天疱疮(pemphigus vulgaris)、副肿瘤天疱疮(paraneoplastic pemphigus)、慢性移植物抗宿主病(chronic graft-versus-host disease)、慢性溃疡性口炎(chronic ulcerative stomatitis)等疾病进行鉴别诊断。

9 治疗前检查

宜根据不同的治疗目的和种类选择相应的检查项目。建议在治疗前检查血常规、肝肾功能、空腹葡萄糖,并检测口腔病损局部有无念珠菌感染。酌情进行心理测评、免疫功能、尿常规、糖化血红蛋白、甲状腺自身抗体、丙型肝炎病毒抗体(抗-HCV)、乙肝五项指标(HBsAg、抗-HBs、HBeAg、抗-HBe、抗-HBc)、腹部彩超、胸部CT等检查。对于检查结果异常者,应建议至其他科室排查相关疾病。

10 疾病管理

10.1 治疗原则

建议在OLP治疗过程中把握以下治疗原则:

- a) 宜根据OLP不同的症状、分型和病情轻重程度等给予个体化治疗方案:损害局限且无症状者可不用药,仅观察随访;损害局限但有症状者以局部用药为主;损害较严重者推荐采用局部和全身联合用药;
- b) 积极消除局部刺激因素,做好口腔卫生宣教;

- c) 鼓励患者积极治疗系统性疾病，若怀疑 OLP 的发生与患者长期服用某种药物有关，可建议患者咨询专科医师酌情换用其他药物；
- d) 加强心理疏导，缓解紧张焦虑情绪，改善睡眠质量，必要时可建议患者进行心理咨询及治疗；
- e) 定期随访，特别对萎缩型和糜烂型 OLP 宜密切观察，防止癌变。

10.2 去除局部刺激因素

积极处置患者的锐利牙尖、残冠/根、阻生牙、废用牙、银汞合金充填体、不良修复体及金属冠等；必要时对患者进行牙周基础治疗；患者需限制辛辣或过烫食物的摄入、避免使用有刺激性的牙膏、戒烟、限酒、不咀嚼槟榔。

10.3 治疗药物

10.3.1 糖皮质激素

全身用药：醋酸泼尼松 (2C)、倍他米松 (2B)。

局部用药 (1B)：0.1% 曲安奈德口腔软膏 (1C)、醋酸地塞米松粘贴片 (2D)、0.025% 氟轻松软膏 (口腔制剂) (2C)、0.05% 氯倍他索凝胶 (口腔制剂) (2C)。

局部封闭药：醋酸曲安奈德注射液 (1C)、复方倍他米松注射液 (2B)、醋酸泼尼松龙注射液 (2C)。

注：证据质量及推荐强度说明见附录 B。

10.3.2 其他免疫抑制药

全身用药：沙利度胺 (2C)、昆明山海棠 (2C)、雷公藤多苷 (2C)。

局部用药：0.1% 他克莫司软膏 (口腔制剂) (2D)、0.03% 他克莫司软膏 (口腔制剂) (2D)。

10.3.3 免疫增强药

全身用药：胸腺肽 (2C)。

10.3.4 维 A 酸类药

局部用药：复方维甲酸软膏 (口腔制剂) (2C)。

10.3.5 其他

全身用药：硫酸羟氯喹 (2C)、磷酸氯喹 (2C)、白芍总苷 (2B)。

局部用药：维生素 E (2A)、维生素 AD 滴剂 (2C)、抗真菌类药物 (1A)、消炎止痛防腐类药物 (2C)。

10.3.6 注意事项

需严格把握用药适应证和禁忌证，严密监测药物所致的不良反应和毒副作用。

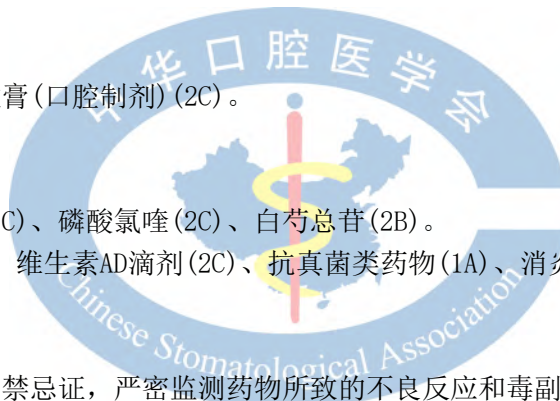10.4 物理疗法

超声雾化疗法 (2C)、弱激光疗法 (2B)、光动力疗法 (2B)。

10.5 治疗方案

综合考虑 OLP 的病损类型、病情轻重程度、患者全身情况等因素，制订以下治疗方案。推荐药物以“10.3”治疗药物为主。

10.5.1 非糜烂型口腔扁平苔藓



对于无症状非糜烂型OLP：若病损局限，可不用药，定期随访观察。对于有症状非糜烂型OLP，以减轻不适症状、控制病情发展为治疗目的(非糜烂型OLP治疗方案图解见附录C)。

- a) 口腔损害伴充血、疼痛症状较明显者：可将糖皮质激素局部制剂作为一线用药，必要时全身使用免疫抑制类药物；
- b) 口腔损害角化程度较高、粗糙紧绷症状较明显者：必要时可选择局部或全身使用维 A 酸类药物；宜在病情缓解后逐渐减少用药次数至停药，以免停药后反跳；唇部病损禁用；
- c) 可酌情局部使用维生素 E 或维生素 AD 滴剂；
- d) 伴念珠菌感染征象者：选用抗真菌局部制剂；
- e) 中医药治疗：可根据临床情况考虑配合中医药治疗。

10.5.2 糜烂型口腔扁平苔藓

以控制疼痛症状、促进糜烂愈合、降低癌变潜在风险为目的(糜烂型OLP治疗方案图解见附录D)。

10.5.2.1 轻中度糜烂

轻中度糜烂的界定：单灶糜烂或多灶小面积糜烂(糜烂总面积 $\leq 1\text{cm}^2$)。

- a) 糖皮质激素局部制剂是一线用药；
- b) 宜选用糖皮质激素局部制剂，也可采用糖皮质激素注射液行病损局灶封闭；
- c) 完全缓解者观察随访；部分缓解者继续使用糖皮质激素局部制剂维持疗效；对无效者可参考重度糜烂的治疗方案。

10.5.2.2 重度糜烂

重度糜烂的界定：主要包括急性发作的大面积单灶或多灶糜烂(糜烂总面积 $> 1\text{cm}^2$)或同时伴发广泛皮肤损害等情况。

- a) 若无糖皮质激素禁忌证者：可考虑全身使用糖皮质激素(小剂量、短疗程)，同时配合糖皮质激素局部制剂。完全缓解者观察随访；部分缓解者用糖皮质激素局部制剂维持疗效；
- b) 无效者或有糖皮质激素禁忌证者：可酌情全身或局部使用其他免疫抑制药(见 10.3.2 和 10.3.5)。需密切观察上述糖皮质激素及免疫抑制类药物的不良反应及毒副作用。完全缓解者观察随访；部分缓解者用糖皮质激素局部制剂维持疗效；无缓解者可参考迁延不愈者的治疗方案。

10.5.2.3 对上述药物抵抗、迁延不愈的糜烂

免疫功能低下者(建议结合患者全身情况及实验室免疫检测结果综合判定)，可选用免疫增强药。若仍无效者可酌情试用物理疗法。

10.5.2.4 辅助治疗

上述三类糜烂型 OLP 治疗方案的辅助治疗：

- a) 酌情配合超声雾化疗法；
- b) 酌情补充维生素及微量元素制剂；
- c) 酌情选用消毒防腐类局部制剂；
- d) 伴念珠菌感染征象者选用抗真菌局部制剂；
- e) 可根据临床情况考虑配合中医药治疗。

10.5.2.5 顽固或继续发展的病损

可采用自体荧光等无创诊断技术严密监测病情，必要时进行活检，定期随访，防止癌变。

11 预防

建议积极采取以下措施预防OLP的复发或加重：

- a) 定期进行口腔检查，消除局部刺激因素，保持口腔卫生；
- b) 建立健康的生活方式，勿过度劳累，积极预防和治疗系统性疾病；
- c) 注意调整饮食结构及营养搭配，控制烟、酒及辛辣热烫食物；
- d) 保持乐观开朗的精神状态，缓解紧张焦虑情绪。

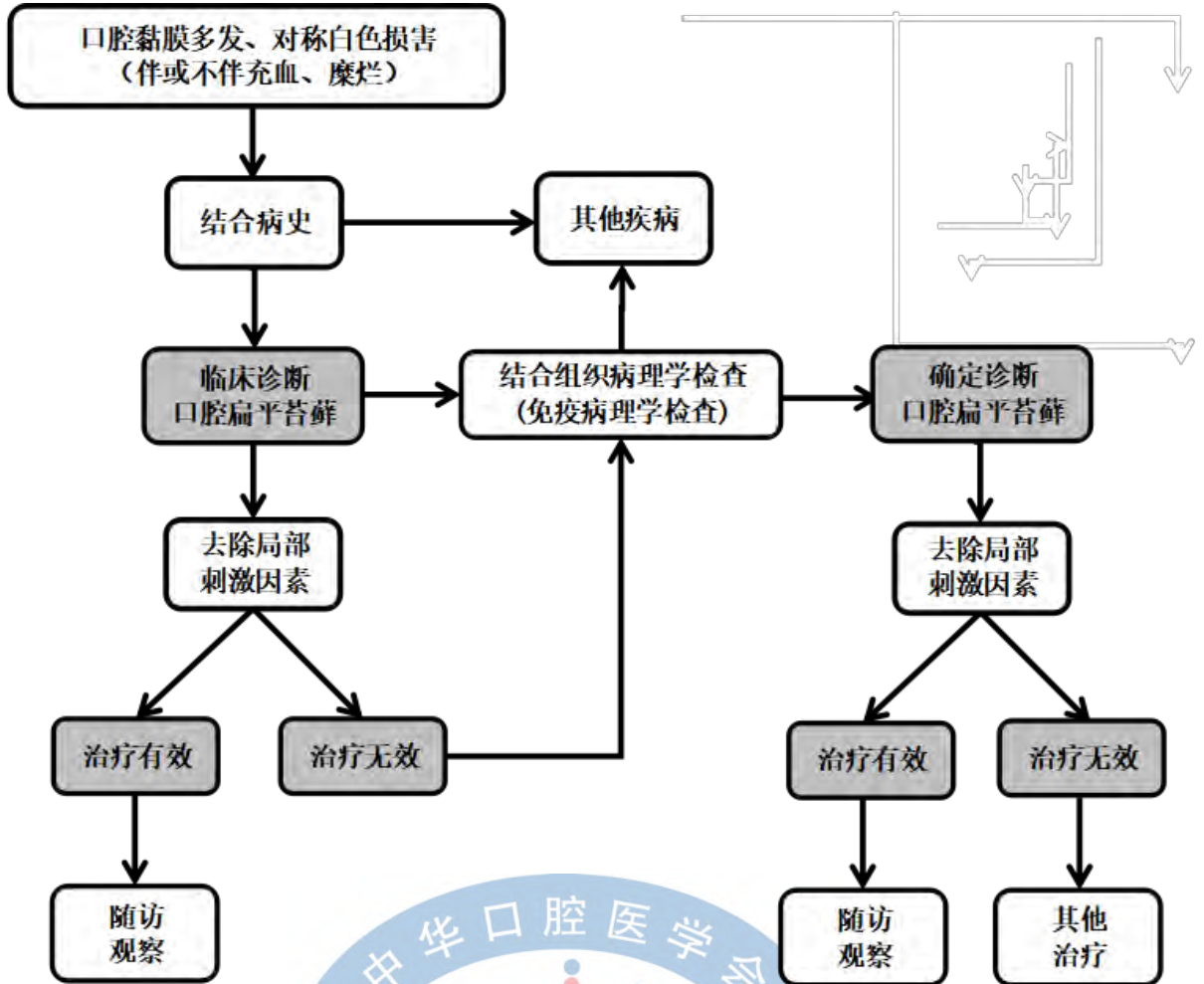
对于糜烂型OLP患者，一般需每隔2周~1月复诊观察；对于非糜烂型OLP患者，一般每隔1~3月复诊观察；对于病情稳定的OLP患者，一般每隔3~6月复查1次；如果持续稳定，1年复查1次；如果复发加重，则需及时复诊。



附录 A

(资料性)

口腔扁平苔藓诊断流程图解



附 录 B
(资料性)
证据质量及推荐强度说明

表B.1 GRADE 证据质量分级与说明

质量等级	具体含义
高(A)	非常确信真实效应值接近效应估计值。
中(B)	对效应估计值有中等程度的信心：真实效应值有可能接近效应估计值，但仍存在两者大不相同的可能性。
低(C)	效应估计值的确信程度有限：真实效应值可能与效应估计值大不相同。
极低(D)	对效应估计值几乎无信心：真实效应值很可能与效应估计值大不相同。
注：GRADE：推荐意见分级的评估、制定及评价(Grading of Recommendations Assessment, Development and Evaluation)。	

表B.2 GRADE 推荐强度分级与说明

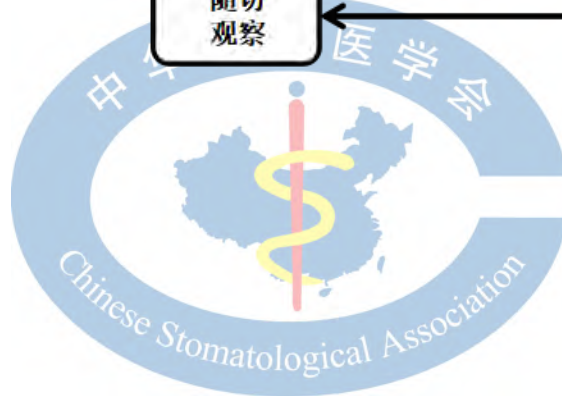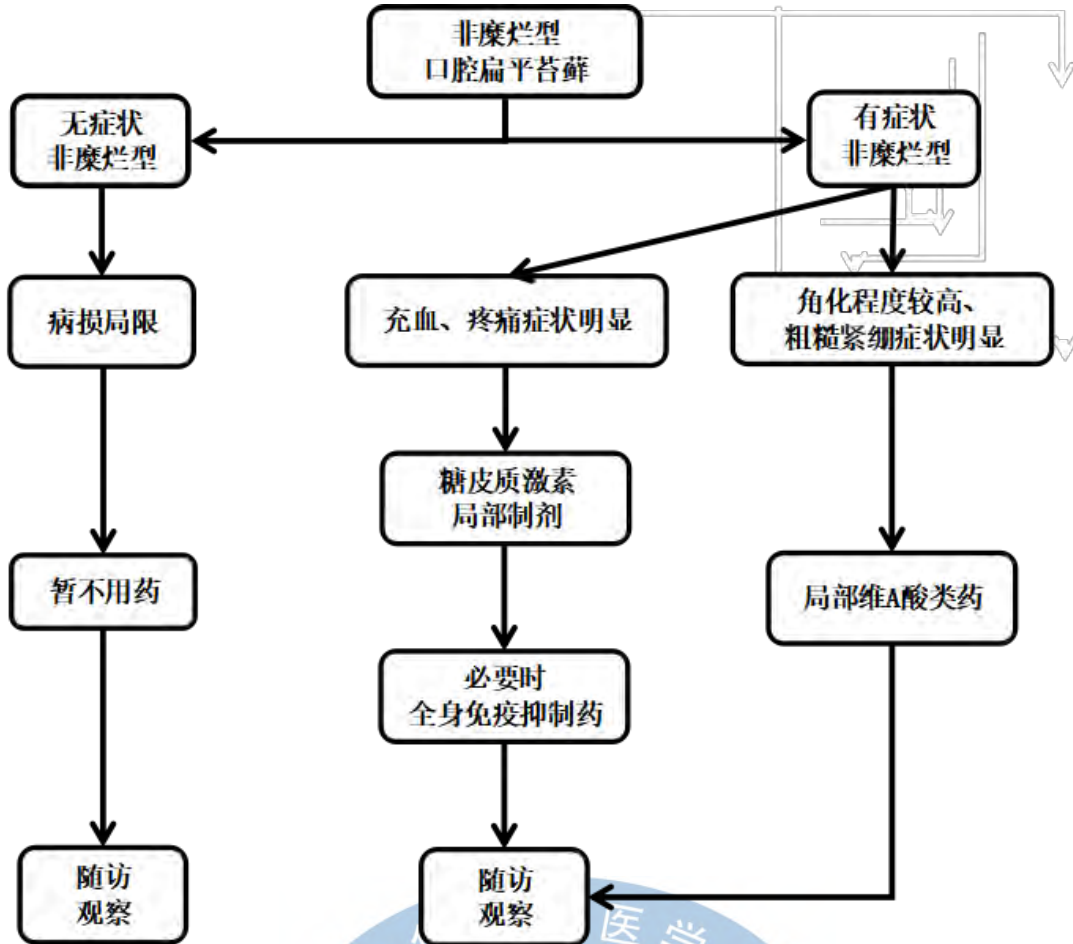
推荐强度	具体含义
强推荐(1)	支持使用某项干预措施的强推荐，干预措施明显利大于弊
弱推荐(2)	支持使用某项干预措施的弱推荐，干预措施可能利大于弊
注：同表B.1注。	



附录 C

(资料性)

非糜烂型口腔扁平苔藓治疗方案图解



参 考 文 献

- [1] 中华口腔医学会口腔黏膜病专业委员会和中西医结合专业委员会. 口腔扁平苔藓诊疗指南(试行)[J]. 中华口腔医学杂志, 2012,47(7):399-401.
- [2] Ioannides D, Vakirlis E, Kemeny L, et al. European S1 guidelines on the management of lichen planus: a cooperation of the European Dermatology Forum with the European Academy of Dermatology and Venereology[J]. *J Eur Acad Dermatol Venereol*, 2020,34(7):1403-1414.
- [3] Kurago ZB. Etiology and pathogenesis of oral lichen planus: an overview[J]. *Oral Surg Oral Med Oral Pathol Oral Radiol*, 2016,122(1):72-80.
- [4] Cheng YS, Gould A, Kurago Z, et al. Diagnosis of oral lichen planus: a position paper of the American Academy of Oral and Maxillofacial Pathology[J]. *Oral Surg Oral Med Oral Pathol Oral Radiol*, 2016,122(3):332-354.
- [5] Carrozzo M, Porter S, Mercadante V, et al. Oral lichen planus: A disease or a spectrum of tissue reactions? Types, causes, diagnostic algorithms, prognosis, management strategies[J]. *Periodontology* 2000, 2019,80(1):105-125.
- [6] Yamanaka Y, Yamashita M, Lma I, et al. Direct Immunofluorescence as a Helpful Tool for the Differential Diagnosis of Oral Lichen Planus and Oral Lichenoid Lesions[J]. *Am J Dermatopathol*, 2018,40:491-497.
- [7] Chiang CP, Yu-Fong CJ, Wang YP, et al. Oral lichen planus - Differential diagnoses, serum autoantibodies, hematologic deficiencies, and management[J]. *J Formos Med Assoc*, 2018,117(9):756-765.
- [8] Chen HX, Blasiak R, Kim E, et al. Triggers of oral lichen planus flares and the potential role of trigger avoidance in disease management[J]. *Oral Surg Oral Med Oral Pathol Oral Radiol*, 2017,124(3):248-252.
- [9] Oberti L, Alberta L, Massimo P, et al. Clinical Management of Oral Lichen Planus: A Systematic Review[J]. *Mini Rev Med Chem*, 2019,19(13):1049-1059.
- [10] Lodi G, Manfredi M, Mercadante V, et al. Interventions for treating oral lichen planus: corticosteroid therapies[J]. *Cochrane Database Syst Rev*, 2020,2(2):CD001168.
- [11] Cheng S, Kirtschig G, Cooper S, et al. Interventions for erosive lichen planus affecting mucosal sites[J]. *Cochrane Database Syst Rev*, 2012,2(2):D8092.
- [12] Liu C, Xie B, Yang Y, et al. Efficacy of intralesional betamethasone for erosive oral lichen planus and evaluation of recurrence: a randomized, controlled trial[J]. *Oral Surg Oral Med Oral Pathol Oral Radiol*, 2013,116(5):584-590.
- [13] Lin LM, Qi XM. Comparative observation on the effects of Radix tripterygium hypoglaucum tablet and Tripterygium glycosides tablet in treating erosive oral lichen planus[J]. *Chin J Integr Med*, 2005,11(2):149-150.
- [14] Hoseinpour JH, Asadi R, Bardideh E, et al. The effects of photodynamic and low-level laser therapy for treatment of oral lichen planus-A systematic review and meta-analysis[J]. *Photodiagnosis Photodyn Ther*, 2018,23:254-260.