

T/CHSA

中华口腔医学会团体标准

T/CHSA XXXX—2024

唇缺损局部组织瓣修复重建技术规范

The guideline of local flap reconstruction for lip defects

（征求意见稿）

（本草案完成时间：2024年5月10日）

在提交反馈意见时，请将您知道的相关专利连同支持性文件一并附上。

XXXX - XX - XX 发布

XXXX - XX - XX 实施

中华口腔医学会 发布

目 次

前言	II
引言	III
1 范围	1
2 规范性引用文件	1
3 术语和定义	1
4 唇缺损部位及范围分类	1
5 技术使用适应证	1
5.1 入选标准	1
5.2 排除标准	2
6 技术使用所需设备条件	2
7 技术规范推荐意见	2
7.1 总则	2
7.2 唇缺损局部组织瓣修复重建术式	2
7.3 常见的术后并发症及处理方法	12
7.4 唇缺损重建围手术期护理	12
8 唇缺损修复重建诊疗流程图	13
参考文献	15

前 言

本文件按照GB/T 1.1—2020《标准化工作导则 第1部分：标准化文件的结构和起草规则》的规定起草。

本文件由中华口腔医学会口腔颌面外科专业委员会提出。

本文件由中华口腔医学会归口。

本文件起草单位（以拼音排序）：北京大学附属口腔医院、空军军医大学附属口腔医院、南京大学医学院附属口腔医院、上海交通大学医学院附属第九人民医院、首都医科大学附属北京口腔医院、四川大学华西口腔医院、武汉大学口腔医院、浙江大学医学院附属第一医院、中国医科大学附属口腔医院、中南大学湘雅医院、中山大学附属口腔医院、中山大学孙逸仙纪念医院。

本文件主要起草人：石冰、刘建华。

参与起草者：孙长伏、郭传宾、张陈平、蔡志刚、王志勇、王慧明、孙坚、朱慧勇、李劲松、李承浩、杨耀武、尚政军、侯劲松、蒋灿华、韩正学、赵文权、王赫琛、魏建华、何剑锋

引 言

唇部由上唇下唇及口角部组成，是颜面的重要组成部分，在面部美学、人类交流和口腔功能（例如发声、面部表情和封闭口腔）中发挥着重要作用。唇部组织缺损可由先天性疾病如唇裂和后天性疾病如肿瘤、外伤或炎症所导致。唇缺损除导致患者面部外貌缺陷外，常引起面部功能障碍，如进食不便、语言障碍、咀嚼困难、流涎等等，给患者带来了巨大的痛苦及经济负担。修复重建这个复杂的重要解剖结构需要对唇部解剖学、美学和功能有清晰的了解，以及广泛的医学背景知识。对于不同部位和范围的唇缺损，需要采用不同的修复方案，以达到形态和功能兼顾的治疗效果，其修复方式主要通过直接拉拢缝合、邻位皮瓣转移修复、以及游离皮瓣修复等三类方式进行修复。然而，目前唇修复技术各单位水平参差不齐，缺乏统一标准，导致患者唇外形与功能上的不足，并在一定程度上增加了患者的经济负担。因此，为进一步规范唇缺损修复重建的诊疗技术，使唇缺损修复治疗更加标准化，中华医学会口腔颌面外科专业委员会召集国内口腔颌面外科领域专家进行讨论，制订此《唇缺损局部组织瓣修复重建技术规范》，供临床医师参考。

唇缺损局部组织瓣修复重建技术规范

1 范围

本文件提供了唇缺损局部组织瓣修复重建技术规范，包括各种原因引起的上、下唇的唇红黏膜缺损或包含皮肤、肌肉、黏膜的复合组织缺损。唇组织与其他组织的联合缺损如唇鼻缺损、唇颊缺损等因不适用于单纯局部组织瓣修复，本文件不涉及。局限于唇部皮肤的缺损因与其余单纯皮肤缺损技术要点无显著区别，本文件不涉及。游离组织瓣因为与局部组织瓣技术及适应证差异性较大，种类繁多且复杂，仅适用于局部组织瓣无法修复的情况，本文件不涉及。

本文件适用于各级医院的口腔颌面外科医师对以下介绍的各种类型唇缺损采用局部组织瓣修复重建的技术操作。

2 规范性引用文件

本文件没有规范性引用文件。

3 术语和定义

下列术语和定义适用于本文件。

3.1

唇宽 lip width

个体自然状态下两侧口角之间的距离。

4 唇缺损部位及范围分类

唇缺损分类方法较多，本文件根据唇缺损部位及范围的不同，将缺损按以下方式分类。

- 1) 未超过上唇或下唇 1/3 唇宽的缺损。
- 2) 下唇 1/3-1/2 唇宽的缺损。
- 3) 波及口角的下唇 2/3 以下唇宽的缺损。
- 4) 下唇大部分 (2/3-4/5 唇宽度) 缺损。
- 5) 上唇 1/2 唇宽度缺损
- 6) 上唇 2/3 唇宽度以上缺损
- 7) 下唇全缺损
- 8) 唇红黏膜缺损

5 技术使用适应证

5.1 入选标准

- 1) 唇癌患者，T1—T3，原发灶切除后切缘阴性。
- 2) 外伤、感染或良性肿瘤及不同程度的异常增生病变导致唇缺损患者，无严重并发症，生命体征平稳能耐受手术治疗者。

5.2 排除标准

- 1) 晚期肿瘤无法手术切除者；
- 2) 生命体征不稳定，无法耐受手术者。

6 技术使用所需设备条件

具备全身麻醉或局部麻醉的手术室。

7 技术规范推荐意见

7.1 总则

以 2023 年 5 月 31 日为截止期，检索 Pubmed、Embase、Cochrane Library、万方数据库和中国知网数据库。由 2 名工作组成员分别独立对检索到的文献进行阅读和筛选，根据本技术规范纳入的临床问题进行分类汇总。随后将二者的结果进行比较，对不同的部分小组内讨论后达成一致。将筛选出的文献以 GRADE 为评价标准，对证据的质量进行了分级，系统综述（Meta 分析）和随机对照试验（randomized controlled trial, RCT）研究初步列为高质量证据，队列研究列为中质量证据，病例对照研究和病例系统分析为低质量证据，病例报告和专家意见列为极低质量证据，各证据等级的含义见表 1。

表1 GRADE 证据等级及说明

证据等级	具体含义
高	进一步研究也不会改变该干预措施评估结果的可信度
中	进一步研究很可能影响该干预措施评估结果的可信度，且可能改变该评估结果
低	进一步研究极有可能影响该干预措施评估结果的可信度，且该评估结果很可能改变
极低	任何评估结果都很不确定

将推荐意见分为 4 种类型，包括：强推荐、弱推荐、弱不推荐、强不推荐，各推荐强度的含义说明见表 2。口腔颌面外科专家组成员基于证据质量、利弊平衡、患者价值观和意愿以及成本 4 个方面对推荐意见进行投票。使用 GRADE 网格进行两轮德尔菲法投票。

表2 推荐等级说明

推荐强度	具体含义
强推荐	支持某项干预措施的强烈推荐，利大于弊
弱推荐	支持某项干预措施的一般推荐，可能利大于弊
弱不推荐	反对某项干预措施的一般推荐，可能弊大于利
强不推荐	反对某项干预措施的强烈推荐，弊大于利
未形成推荐意见	利弊相当或不确定，通过德尔菲法投票，通过两轮投票仍未达成一致

7.2 唇缺损局部组织瓣修复重建术式

7.2.1 未超过上下唇 1/3 唇宽缺损的修复重建

7.2.1.1 V型切除后拉拢缝合

上下唇缺损未超过全唇宽度 $1/3$ 者,采取“V”形切口,利用唇组织的松弛度,分皮肤、肌层、黏膜三层直接拉拢缝合。

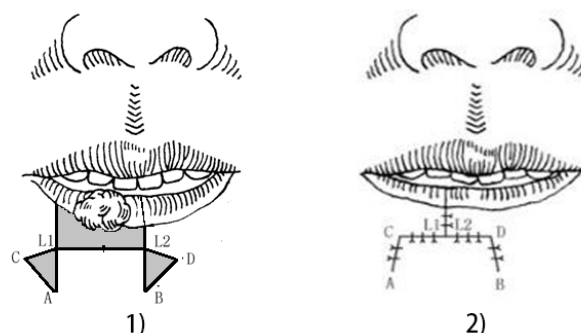
证据概述及说明:共检索筛选出6篇文献报道在该类缺损中采用此修复方式,证据等级中2篇,证据等级低2篇,证据等级极低2篇。专家推荐强度为强推荐。

7.2.2 下唇 $1/3-1/2$ 唇宽度缺损的修复重建

7.2.2.1 Bernard-Webster 改良技术

Webster在Bernard的术式上进行改良,形成一种新的下唇推进瓣,对于下唇 $1/3-1/2$ 唇宽度缺损者,如未累及口角,可省去原术式中上唇口角外的三角切口,仅设计矩形切口及两侧的附加倒三角切口,两个附加倒三角底边宽度之和,约等于下唇缺损宽度的 $1/2$ 。将两侧倒三角附加切口区的皮肤肌肉一并切除,保留下方黏膜组织;将双侧皮瓣向缺损中央滑行,并分黏膜、肌肉、皮肤依次拉拢对位缝合。存在下唇厚度减少可能性。示意图见图1。如缺损累及口角则可参考以下7.2.3.1。

证据概述及说明:共检索筛选出7篇文献报道在该类缺损中采用此修复方式,证据等级低5篇,证据等级极低2篇。专家推荐强度为强推荐。



标引序号说明:

- 1) 矩形切口切除病损组织,附加2个倒三角切口;
- 2) 拉拢缝合。

图1 Bernard-Webster 改良技术

7.2.2.2 Abbé-Estlander 法

又称交叉唇瓣。下唇 $1/3-1/2$ 唇宽度缺损可在相应的上唇设计以内侧为蒂,长度与缺损范围相等,宽为缺损 $1/3-1/2$ 的三角瓣,将掀起的瓣向下旋转 180° ,交叉转移至下唇缺损部位后逐层缝合。此类交叉唇瓣由于供区来自上唇,存在上唇缩短、左右不对称的可能性。

证据概述及说明:共检索筛选出7篇文献报道在该类缺损中采用此修复方式,证据等级中1篇,证据等级低3篇,证据等级极低3篇。专家推荐强度为弱推荐。

7.2.2.3 Karapandzic 瓣

下唇 $1/3-1/2$ 唇宽度缺损者,沿缺损下界的水平切口线向外上沿鼻唇沟(或外侧)设计弧形切口线,顶端可达鼻翼旁。皮瓣向下唇缺损部位旋转推进后与对侧唇创缘组织分层缝合。

证据概述及说明:共检索筛选出6篇文献报道在该类缺损中采用此修复方式,证据等级中2篇,证据等级低2篇,证据等级极低2篇。专家推荐强度为弱推荐。

7.2.2.4 鼻唇沟复合瓣

鼻唇沟复合瓣是以面动静脉在鼻唇沟处的分支为血供的一种岛状瓣，单侧瓣可用于上下唇缺损不超过唇宽度 $2/3$ 且缺损位于一侧者。更大范围的缺损可采用双侧皮瓣修复。修复下唇缺损时可在缺损侧鼻唇沟处设计蒂在下的鼻唇沟皮瓣，瓣的宽度和长度分别与缺损的高度及长度相匹配。保护面动静脉在鼻唇沟处的分支，将瓣向内旋转后与缺损侧的下唇逐层对位缝合。

证据概述及说明：共检索筛选出5篇文献报道在该类缺损中采用此修复方式，证据等级低3篇，证据等级极低2篇。专家推荐强度为弱不推荐。

7.2.2.5 Mc Gregor 瓣

下唇宽度 $1/3-1/2$ 的缺损者，在下唇缺损外侧颊部位置设计一接近方形的扇形瓣，以口角为旋转中心，向唇缺损侧内上方旋转 90° ，修复下唇缺损。缺损宽度大于 $1/2$ 甚至全下唇缺损者可考虑采用双侧皮瓣修复。

证据概述及说明：共检索筛选出2篇文献报道在该类缺损中采用此修复方式，证据等级中1篇，证据等级低1篇。专家推荐强度为弱推荐。

7.2.2.6 YU 氏瓣

由YU报道的一种鼻唇沟部旋转和推进瓣用于修复较大的下唇缺损，此技术的优点是仅切断部分口角处口轮匝肌，保留了外部口轮匝肌和其他面部表情肌，较好的保留了术后唇部的外形和功能。单侧瓣可用于修复下唇缺损宽度 $1/2-2/3$ 的缺损，更大范围的缺损可以用双侧瓣修复。

证据概述及说明：共检索筛选出2篇文献报道在该类缺损中采用此修复方式，证据等级低2篇。专家推荐强度为弱推荐。

7.2.2.7 颞区 V-Y 岛状推进瓣

可用于修复下唇宽度 $1/2-2/3$ 的缺损，首先在颞区皮肤标记颞孔位置，在缺损下唇唇褶皱外设计以颞神经血管束为蒂的三角形V-Y岛状推进瓣，向内上推进到下唇缺损部位修复缺损。

证据概述及说明：共检索筛选出1篇文献报道在该类缺损中采用此修复方式，证据等级低1篇。专家推荐强度为弱不推荐。

7.2.2.8 Colmenero 皮瓣

可用于修复下唇宽度 $2/5-3/5$ 的缺损，是在下唇缺损外侧区通过以唇动脉和颞动脉为血供的双蒂肌皮岛状瓣来修复缺损。

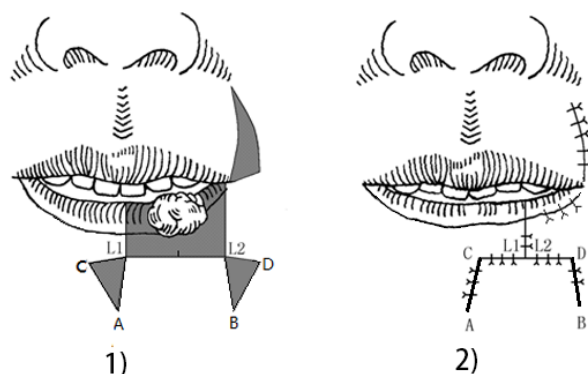
证据概述及说明：共检索筛选出1篇文献报道在该类缺损中采用此修复方式，证据等级低1篇。专家推荐强度为弱不推荐。

7.2.3 波及口角的下唇 $2/3$ 以下唇宽缺损的修复重建

7.2.3.1 Bernard-Webster 改良技术

对于修复波及口角的下唇 $2/3$ 以下唇宽度缺损者，可如图2所示方法，附加同侧上唇口角外的三角切口，进一步加大推进瓣的移动程度。矩形切口在安全边界外，2个附加三角的宽度之和（L1-C和L2-D）等于矩形宽的 $2/3$ 。鼻唇沟附加三角的底边长度小于或等于矩形宽的 $1/2$ 。图2中阴影为需要切除的部分。需注意的是：鼻唇沟附加三角的阴影部分仅去除皮肤和肌肉，黏膜的底边不可切断，黏膜向前外翻并修整后形成新的下唇唇红，此方法可减少上唇厚度、增加下唇厚度。

证据概述及说明：共检索筛选出4篇文献报道在该类缺损中采用此修复方式，证据等级中1篇，证据等级低2篇，证据等级极低1篇。专家推荐强度为强推荐。



标引序号说明：

- 1) 手术切口示意，上唇附加切口位于鼻唇沟处；
- 2) 拉拢缝合。

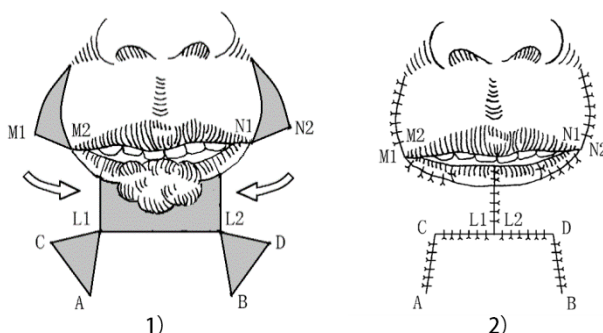
图2 Bernard-Webster 改良技术

7.2.4 下唇大部分（2/3-4/5唇宽）缺损的修复重建

7.2.4.1 Bernard-Webster 改良技术

下唇大部分（2/3-4/5唇宽度）缺损者，简单的组织推进瓣会导致口裂过小。亦可采用 Bernard-Webster改良技术修复以避免手术后小口畸形。具体方法如图3所示：附上唇两侧口角外的三角切口，可进一步加大推进瓣的移动程度。图中阴影为需要切除的部分。上唇M1与M2对位缝合；N2与N1对位缝合。矩形切口在安全边界外，L1与L2在中线对位缝合。线段CA和BD分别与L1A和L2B对位缝合。颈部2个附加三角的宽度之和大于等于矩形宽的2/3。鼻唇沟附加三角的宽度之和小于或等于矩形宽的2/3。需注意的是：鼻唇沟附加三角的阴影部分仅去除皮肤和肌肉，黏膜的底边不可切断，黏膜向前外翻出并修整后形成新的下唇唇红。此方法可保证术后下唇左右基本对称，唇宽度不至于过小。

证据概述及说明：共检索筛选出4篇文献报道在该类缺损中采用此修复方式，证据等级中1篇，证据等级低2篇，证据等级极低1篇。专家推荐强度为强推荐。



标引序号说明：

- 1) 在下唇推进瓣的基础上增加两侧鼻唇沟的附加切口；
- 2) 拉拢缝合。

图3 Bernard-Webster 改良技术

7.2.4.2 双侧 Karapandzic 瓣

下唇缺损宽度超过1/2时,可采用双侧Karapandzic瓣修复缺损,具体技术细节参考Karapandzic瓣。

证据概述及说明:共检索筛选出4篇文献报道在该类缺损中采用此修复方式,证据等级中1篇,证据等级低2篇,证据等级极低1篇。专家推荐强度为弱推荐。

7.2.4.3 降口角肌肌皮岛状瓣

又称Yotsayangi瓣,可采用单侧或者双侧皮瓣修复下唇大部分甚至全下唇缺损。在邻近下唇缺损侧设计包括面动脉和降口角肌在内的类方形岛状瓣,瓣大小为在转移到缺损区后,缝线位置与颏唇沟和鼻唇沟一致。皮瓣由内上旋转到下唇缺损部位,瓣内的降口角肌与对侧残留的口轮匝肌缝合,颊黏膜瓣用于修复唇黏膜及唇红缺损。

证据概述及说明:共检索筛选出2篇文献报道在该类缺损中采用此修复方式,证据等级低2篇。专家推荐强度为弱不推荐。

7.2.4.4 双侧 Colmenero 皮瓣

可用来修复下唇缺损宽度超过2/3的缺损,具体技术细节见Colmenero皮瓣。

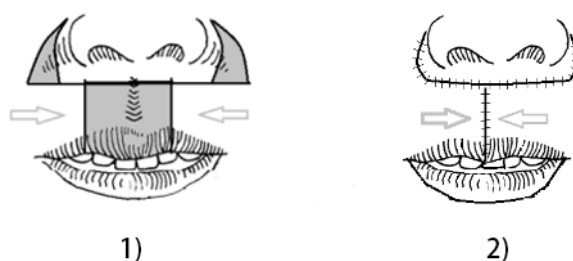
证据概述及说明:共检索筛选出1篇文献报道在该类缺损中采用此修复方式,证据等级低1篇。专家推荐强度为弱不推荐。

7.2.5 上唇 1/2 唇宽缺损的修复重建

7.2.5.1 双侧唇颊推进瓣

上唇1/2唇宽度缺损者,可利用缺损两侧的唇颊推进组织瓣进行上唇缺损的修复,缺损范围相对较小时可利用单侧唇颊组织推进瓣,若缺损较大(接近1/2上唇宽度)时,则可考虑使用双侧唇颊组织推进瓣。具体方法如图4所示:矩形切口外侧鼻唇沟处各设计一个附加三角切除区,其宽度之和等于或略小于上唇缺损宽度。然后按照设计,切除两个附加三角区的皮肤和肌肉,拉拢缝合创口。此方法可导致唇宽度减少较多。

证据概述及说明:共检索筛选出4篇文献报道在该类缺损中采用此修复方式,证据等级低1篇,证据等级极低3篇。专家推荐强度为强推荐。



标引序号说明:

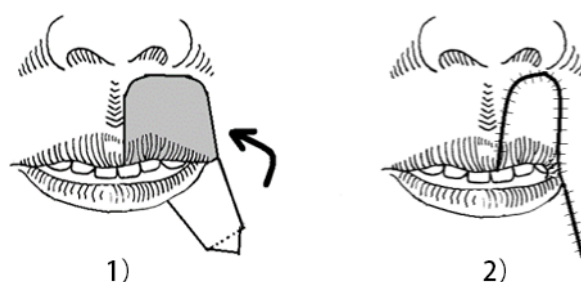
- 1) 矩形切口外两侧鼻唇沟处各设计一个附加三角切除区,便于上唇组织向中心滑行;
- 2) 拉拢缝合。

图4 双侧唇颊推进瓣

7.2.5.2 改良 Estlander 法

这是基于Abbé-Estlander法的改良术式，将Abbé-Estlander法中的皮瓣形态设计为类矩形，多用于修复上唇一侧1/2左右唇宽度的缺损。具体方法如图5所示：于上唇缺损同侧的下唇处设计一类矩形瓣，此宽度约为上唇缺损宽度的1/2，其中组织瓣一侧的唇红黏膜处黏膜不切开，保留其下方的血管及肌肉组织，确保该皮瓣的血供，防止坏死。按照设计，制作好下唇类矩形瓣，然后将其转移至上唇缺损处，并分层缝合创口。患侧的口裂会相应缩小，可待2期（至少21天以上）开大。此类交叉唇瓣由于供区来自下唇，存在下唇缩短、左右不对称的可能性。且有可能需要二期手术开大口角。

证据概述及说明：共检索筛选出4篇文献报道在该类缺损中采用此修复方式，证据等级中2篇，证据等级极低2篇。专家推荐强度为强推荐。



标引序号说明：

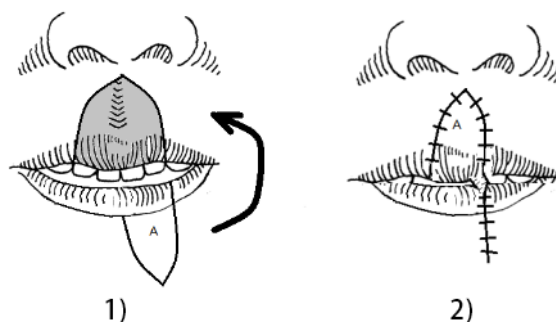
- 1) 修复上唇一侧 1/2 左右的缺损，同侧下唇处设计一类矩形瓣；
- 2) 下唇瓣逆时针旋转，拉拢缝合。

图5 改良 Estlander 法

7.2.5.3 Abbé瓣

适合于上、下唇居中、缺损达1/2左右唇宽度的修复，上唇修复具体方法如图6所示：在与上唇缺损对应的下唇中部切取一与缺损形态相似的唇组织瓣，宽度约为上唇缺损宽度的1/2，在蒂部保留唇动脉、部分口轮匝肌，先缝合下唇，再将唇瓣旋转180°修复上唇缺损，并分层缝合。21天后二次手术断蒂修整。唇组织瓣蒂部的血供是手术成败的关键，制备供区唇瓣时要十分小心，避免伤及唇动脉。此类交叉唇瓣由于供区来自下唇，存在下唇缩短、左右不对称的可能性。需要有一定临床经验的口腔颌面外科医师操作。

证据概述及说明：共检索筛选出6篇文献报道在该类缺损中采用此修复方式，证据等级中2篇，证据等级低2篇，证据等级极低2篇。专家推荐强度为强推荐。



标引序号说明：

- 1) 下唇中部设计一个与缺损形态相似的唇组织瓣，宽度约为上唇缺损宽度的 1/2；
- 2) 下唇瓣逆时针旋转，拉拢缝合。注意下唇瓣蒂部的血供。

图6 Abbé瓣

7.2.5.4 鼻唇沟复合瓣

上唇缺损不超过唇宽度2/3且缺损位于一侧者，也可在缺损侧鼻唇沟处设计鼻唇沟复合瓣修复上唇缺损，具体技术细节参考鼻唇沟瓣复合瓣修复下唇缺损。

证据概述及说明：共检索筛选出6篇文献报道在该类缺损中采用此修复方式，证据等级低2篇，证据等级极低4篇。专家推荐强度为弱推荐。

7.2.5.5 逆行 YU 氏瓣

上唇缺损范围在唇宽1/3-1/2者，可采用单侧逆行YU氏瓣修复，缺损范围在1/2-2/3者，或缺损范围在1/3-2/3但缺损部位位于上唇正中者，需采用双侧逆行YU氏瓣修复，具体技术细节参考YU氏瓣。

证据概述及说明：共检索筛选出3篇文献报道在该类缺损中采用此修复方式，证据等级低1篇，证据等级极低2篇。专家推荐强度为弱不推荐。

7.2.5.6 逆行 Karapandzic 瓣

在Karapandzic瓣技术的基础上，在口角外鼻唇沟或鼻唇沟外侧设计以下方为蒂，逆行向内上方旋转推进的唇颊瓣，可以用于修复上唇缺损。通常单侧瓣可用于修复小于2/3的上唇缺损，双侧瓣可用于修复大于2/3或全上唇缺损。

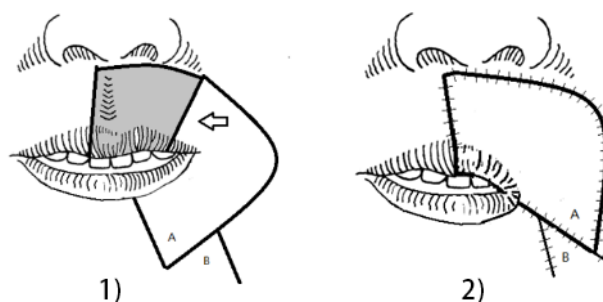
证据概述及说明：共检索筛选出1篇文献报道在该类缺损中采用此修复方式，证据等级低1篇。专家推荐强度为弱推荐。

7.2.6 上唇 2/3 唇宽以上缺损的修复重建

7.2.6.1 Gillies 扇形瓣

上唇偏一侧的缺损达到唇宽度的2/3左右时，设计含唇颊组织的扇形组织皮瓣，可以修复该缺损。更大范围的上唇缺损可以考虑双侧皮瓣修复。具体方法如图7所示：图中阴影部分为切除的唇组织，扇形瓣逆时针旋转后遗留的缺损由A、B瓣交叉解决。此组织瓣的蒂部含有来自面动脉分支的供血血管，包含来自对侧的下唇动脉。解剖分离时注意保护皮瓣外下方进入皮瓣的面动脉血供，外上方离开皮瓣的血管可以离断。该类皮瓣术后常遗留严重的畸形并发症。通常会出现小口畸形、口角圆钝、嘴唇歪斜等问题。通常在扇形瓣修复1个月以后行口角开大术，以解决修复后口裂较小、口角圆钝等问题。

证据概述及说明：共检索筛选出2篇文献报道在该类缺损中采用此修复方式，证据等级极低2篇。专家推荐强度为强推荐。



标引序号说明：

- 1) 根据缺损大小及形状，设计相应的扇形组织瓣及附加切口；
- 2) 转移并缝合后。扇形瓣逆时针旋转后遗留的缺损由 A、B 瓣交叉解决。

图7 Gillies 扇形瓣

7.2.6.2 双侧逆行 Karapandzic 瓣

详见逆行 Karapandzic 瓣。

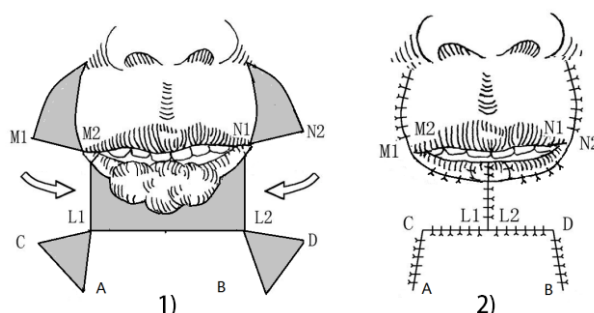
证据概述及说明：共检索筛选出1篇文献报道在该类缺损中采用此修复方式，证据等级低1篇。专家推荐强度为弱推荐。

7.2.7 下唇全缺损

7.2.7.1 Bernard-Webster 改良技术

适用于患者年龄大及全身情况差，不能耐受游离组织瓣手术者，注意对于下唇全缺损者，此术式仅适用于年龄大，面部组织松弛的患者，否则拉拢会有困难。具体方法如图8所示：图中阴影为需要切除的部分，随后两边唇颊组织瓣向中线滑行。M1与M2、N1与N2分别对位缝合。C-L1与L2-D的长度之和略小于或等于L1-L2的长度。需注意的是：鼻唇沟处附加三角的阴影部分仅去除皮肤和肌肉，黏膜的底边不可切断，黏膜向前外翻并修整后形成新的下唇唇红。

证据概述及说明：共检索筛选出4篇文献报道在该类缺损中采用此修复方式，证据等级中1篇，证据等级极低3篇。专家推荐强度为强推荐。



标引序号说明：

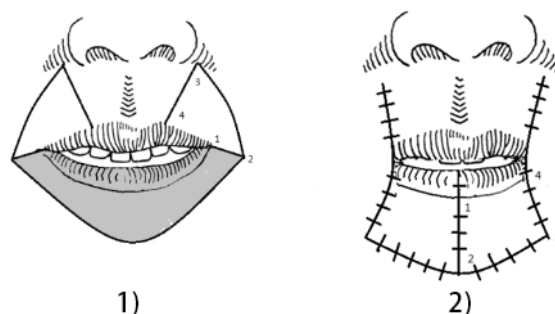
- 1) 与下唇大部缺损的术式相似，附加三角和鼻唇沟切口均加大；
- 2) 拉拢缝合后，比下唇大部分缺损修复时张力更大，要注意减张。

图8 Bernard-Webster 改良技术

7.2.7.2 双侧 Gillies 扇形瓣

下唇完全缺损或略超出口角外，且颈部皮肤未累及的患者可考虑采用双侧 Gillies 扇形组织瓣修复，此方式会导致严重的小口畸形，需二期做口角开大术。具体方法如图9所示：图示1-2-3-4连线形成一个扇形瓣。4点位于红唇与皮肤交界处，留部分的口轮匝肌作为皮瓣的蒂（其中包含上唇动脉），皮瓣顺时针方向旋转至下唇中线，与对应侧皮瓣连接。注意下唇的宽度取决于1-4的长度。手术后的的小口畸形可以待二期行口角开大术。另外，此法也适用于上唇全缺损的修复，在设计时上下颠倒即可。

证据概述及说明：共检索筛选出2篇文献报道在该类缺损中采用此修复方式，证据等级极低2篇。专家推荐强度为强推荐。



标引序号说明：

- 1) 图示 1-2-3-4 连线形成一个扇形瓣，两侧对称设计；
- 2) 两个扇形瓣分别向下唇中线旋转并对位缝合。小口畸形可等待二期手术开大。

图9 扇形组织瓣

7.2.7.3 双侧 YU 氏瓣

下唇缺损范围大于2/3者或下唇全缺损者可设计双侧YU氏瓣修复缺损，具体技术细节参考YU氏瓣。

证据概述及说明：共检索筛选出3篇文献报道在该类缺损中采用此修复方式，证据等级低3篇。专家推荐强度为弱推荐。

7.2.7.4 颏下岛状瓣

下唇全缺损尤其是累及颏部或颊部组织者可通过制备颏下动静脉为蒂的颏下三角区皮瓣通过颏部皮下隧道转移至下唇缺损部位进行重建修复。

证据概述及说明：共检索筛选出2篇文献报道在该类缺损中采用此修复方式，证据等级极低2篇。专家推荐强度为弱不推荐。

7.2.7.5 双叶颈阔肌肌皮瓣

下唇全缺损者可设计颌下动脉供应的双叶颈阔肌肌皮瓣修复缺损。

证据概述及说明：共检索筛选出1篇文献报道在该类缺损中采用此修复方式，证据等级低1篇。专家推荐强度为弱不推荐。

7.2.7.6 Fujimori 门扇瓣

下唇全缺损者可通过在缺损两侧设计双侧鼻唇沟岛状瓣，通常上部略窄于下部，上端口内黏膜处略向外1cm以便修复唇红黏膜。掀开两侧瓣后以下方为蒂，向内侧交叉旋转后逐层缝合。

证据概述及说明：共检索筛选出2篇文献报道在该类缺损中采用此修复方式，证据等级低1篇，证据等级极低1篇。专家推荐强度为弱推荐。

7.2.7.7 双侧 Karapandzic 瓣

技术细节同上，可能会引起小口畸形，必要时需二期整复。

证据概述及说明：共检索筛选出1篇文献报道在该类缺损中采用此修复方式，证据等级低1篇。专家推荐强度为弱推荐。

7.2.7.8 双侧颏区 V-Y 岛状推进瓣

技术细节同单侧瓣，双侧瓣可用于全下唇缺损。

证据概述及说明：共检索筛选出1篇文献报道在该类缺损中采用此修复方式，证据等级低1篇。专家推荐强度为弱不推荐。

7.2.8 唇红黏膜缺损

7.2.8.1 黏膜推进瓣

对于局限于唇红黏膜缺损且范围较小者，可通过利用剩余唇红黏膜推进瓣方式修复缺损。常用方法包括A-T黏膜推进瓣，Z形交叉转移瓣，V-Y黏膜推进瓣等方法。A-T黏膜推进瓣是将不规则的唇红缺损修整成一个规则的等腰三角形，于缺损三角形基底部设计向两侧的松弛切口形成“A”形，再将缺损两侧的唇红黏膜瓣掀开后向中间推进缝合形成“T”形。Z形交叉转移瓣又称“Z成形术”，多用于小范围黏膜缺损直接拉拢缝合过紧或缝合后局部有凹陷时，在缺损两侧做附加切口，通过交叉转移的方式解决上述问题。V-Y黏膜推进瓣是在缺损一侧设计V形瓣，掀起后将V形瓣向缺损区推进覆盖缺损后缝合，即V字推进，Y字缝合。

证据概述及说明：共检索筛选出4篇文献报道在该类缺损中采用此修复方式，证据等级低3篇，证据等级极低1篇。专家推荐强度为强推荐。

7.2.8.2 颊肌黏膜瓣

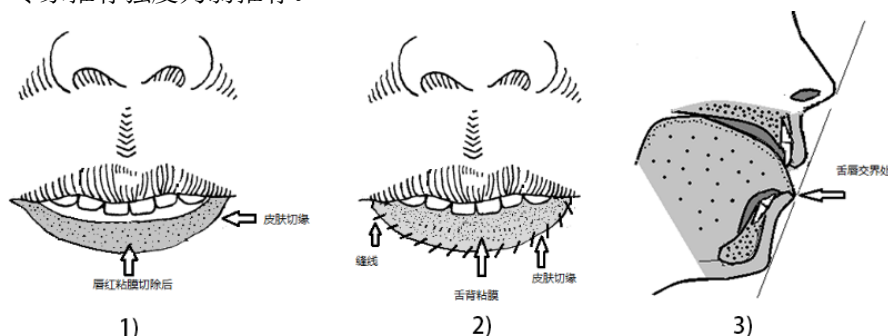
对于唇红黏膜缺损范围较大单纯采用推进瓣无法完成修复者，可考虑采用由颊黏膜、黏膜下组织、少量颊肌组成的颊肌黏膜瓣修复此类缺损，制取时将瓣的前端设计为黏膜缺损的边缘，从缺损边缘向颊黏膜的后方弧形切开，掀瓣深度达颊肌浅层，注意取瓣的长宽比，向外旋转至缺损部位后缝合。

证据概述及说明：共检索筛选出5篇文献报道在该类缺损中采用此修复方式，证据等级低3篇，证据等级极低2篇。专家推荐强度为弱推荐。

7.2.8.3 舌瓣

对于涉及下唇唇红黏膜的广泛病变并伴有癌变者，通过手术切除后遗留创面可采用舌背边缘黏膜修复，有利于维持唇宽度与厚度，并可获得近似于正常下唇黏膜的良好效果。具体方法如图10所示：首先要切除下唇黏膜病变达口轮匝肌，形成唇红黏膜缺损的创面。根据切除后所造成的缺损，沿舌缘作一弧形切口，长度与下唇缺损黏膜相近。切开黏膜，深度约0.5cm，在肌层上方将黏膜潜行分离掀起，制备成舌瓣。将舌瓣与下唇缺损对位缝合：先将舌腹切缘与唇红创面的舌侧连续缝合，再连续缝合舌背切缘与唇红创面的皮肤切缘。三周后，将舌瓣断蒂，遗留的舌创面直接拉拢缝合，下唇遗留的创面关闭。

证据概述及说明：共检索筛选出3篇文献报道在该类缺损中采用此修复方式，证据等级低1篇，证据等级极低2篇。专家推荐强度为弱推荐。



标引序号说明：

- 1) 阴影示下唇唇红黏膜全切除后创面；
- 2) 舌背黏膜覆盖于唇缺损创面上；

3) 舌背黏膜与下唇创面缝合后矢状面示意图。

图10 舌瓣

7.3 常见的术后并发症及处理方法

7.3.1 术后张口度过小

采用局部组织瓣修复唇部缺损后，有时会出现口裂宽度不足、张口度过小的症状，尤其是缺损程度达2/3及以上，严重影响患者日常进食、发音及义齿的戴入。这类情况可在术后三个月，术区皮肤黏膜愈合后行二期口角开大术。

口裂开大术：通常以健侧口角位置为参考，定点患侧口角位置；二侧口角位置均内移时，以瞳孔下垂线定点新的口角位置。根据需要开大的长度，设计三角形皮肤切口，切除口角皮肤，离断口角附近黏膜，将口内黏膜外翻与皮肤缝合即可。注意黏膜切口尽量远离口裂褶皱处，避免瘢痕愈合后继发口角缩小。

证据概述及说明：本推荐意见主要根据技术规范制定专家组的意见，结合临床工作经验，经德尔菲法讨论通过形成。

7.3.2 术后切口裂开、感染

局部组织瓣转移修复唇缺损普遍存在术后皮肤侧切口张力较大的问题，容易出现术后切口裂开、感染的风险。因此术后建议患者行流质饮食，保持皮肤干洁。每日采用聚维酮碘液对皮肤侧切口消毒，清除切口处痂皮。如果切口张力过大，可采用拉力胶布或唇弓进行减张。根据张力情况，术后10-14天拆除缝线，张力过大的切口可延长至3周拆线。此外，根据技术规范的推荐针对不同类型的唇缺损范围选择适当的修复方案，可减少术后裂开风险，如因适应证选择不当导致术后创口张力过大，则会加大术后切开裂开的风险。

若切口发生开裂，在确保无明显感染的情况下，可行原位减张缝合；若切口已经发生感染，可局部填塞碘仿纱条换药，直至最后瘢痕愈合。

证据概述及说明：本推荐意见主要根据技术规范制定专家组的意见，结合临床工作经验，经德尔菲法讨论通过形成。

7.3.3 术后组织瓣坏死

颌面部血液循环丰富，而且局部组织瓣由于其蒂部有稳定的血液供应，组织瓣发生坏死概率较低，但在特殊情况下，如Abbe瓣血管蒂偏细，如果出现血管蒂扭曲或者术中被拉断的情况下则会引起组织瓣缺血坏死。在类似情况以预防为主，注意术中操作轻柔，避免过分用力牵拉组织瓣蒂部，组织瓣就位位置要考虑血管蒂有无扭曲受压的情况，减少组织瓣术后因缺血发生坏死的风险。如术后出现因血管蒂压迫扭转等原因引起皮瓣血供不良时，应及时手术探查重新调整皮瓣和其血管蒂的位置来纠正以上问题。经处理仍无明显好转的皮瓣，可加强创口护理（清洁，控制感染），直至皮瓣坏死部分自行分离或愈合，对皮瓣坏死面积较大者，也可对坏死皮瓣组织主动清除，以预防感染，待伤口自行愈合或者二期修复。

证据概述及说明：本推荐意见主要根据技术规范制定专家组的意见，结合临床医疗经验，经德尔菲法讨论通过形成。

7.4 唇缺损重建围手术期护理

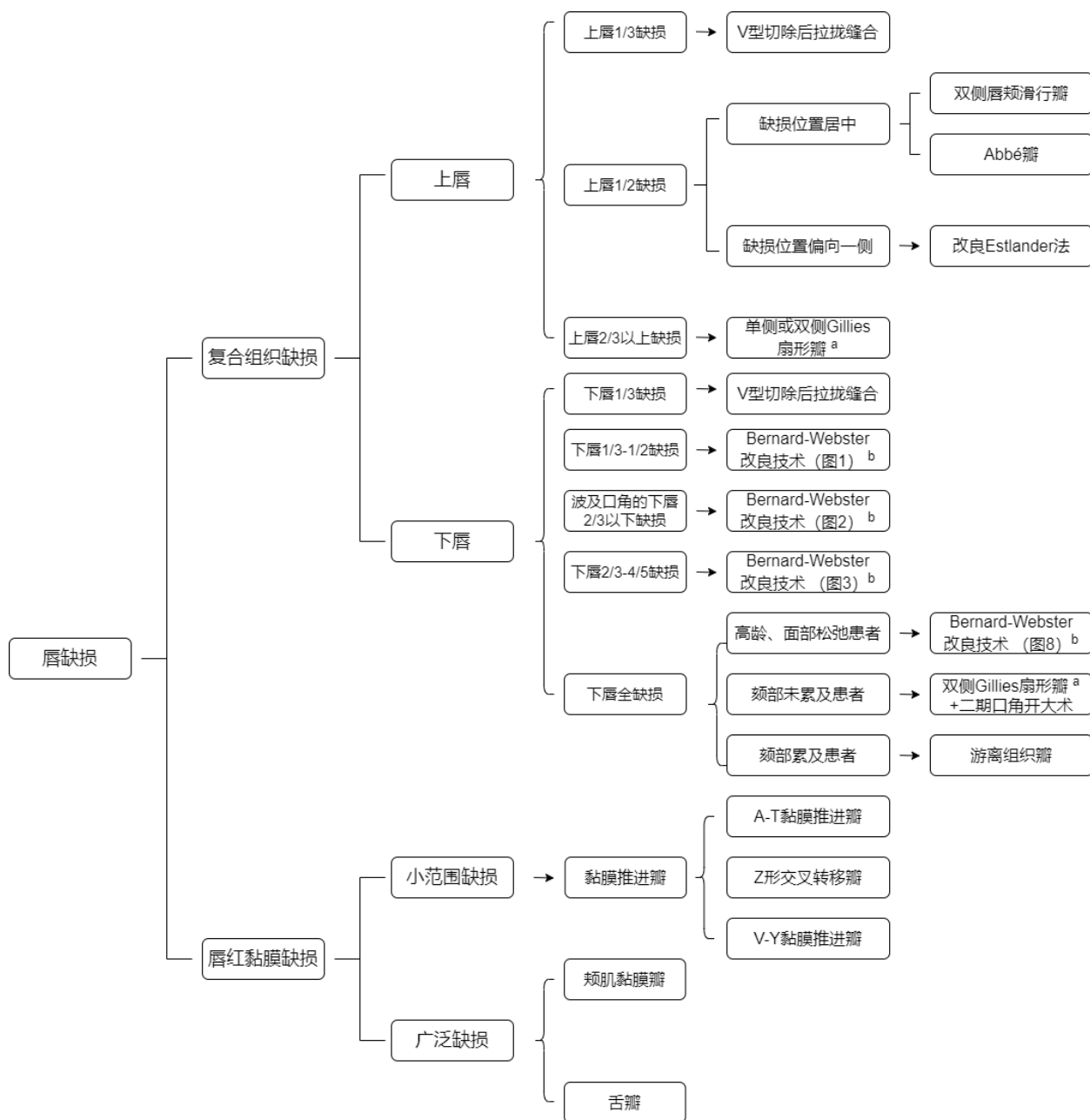
完善术前检查，追溯患者既往史，评估有无全身疾病，手术前8 h禁食固体饮食（含牛奶），术前4~6 h禁食液体，条件具备的单位，倡导快速康复方法，包括将禁饮推迟至术前2 h，全麻清醒后提早进食等。

全麻未清醒前，入麻醉复苏室进行一对一重点监护，全麻完全清醒（Steward评分达4~6分）、生命体征平稳后送回病房观察室。术后当日行心电监护，维持患者气道通畅，密切观察患者神志、呼吸、心率、血压、血氧饱和度（须维持在95%以上）等。全麻完全清醒4 h后试进食流食，如存在切口张力较大的情况，可行鼻饲喂养。监测患者术后血糖情况，注意评估患者的营养状况。创口护理上术后每日以聚维酮碘液清洗唇黏膜切口及皮肤切口，清理痂皮并涂敷保湿产品，如果切口张力过大，可采用拉力胶布或唇弓进行减张。

证据概述及说明：本推荐意见主要根据技术规范制定专家组的意见，结合临床护理经验，经德尔菲法讨论通过形成。

8 唇缺损修复重建诊疗流程图

根据各类不同缺损修复方式，结合专家推荐意见，以强推荐修复方式为基础，绘制流程图如图11所示。由于篇幅原因，此流程图仅包含部分技术规范意见中推荐的术式。在遵循普遍性指导意见的基础上，临床医生可根据实际情况灵活选择合理的修复方法。



注：由于篇幅原因，此流程图仅包含本技术规范中推荐的部分术式。

^a 上唇缺损中使用的 Gillies 扇形瓣以下唇为供区，口角为旋转轴点，向上旋转修复上唇缺损；下唇缺损中使用的 Gillies 扇形瓣则是以上唇为供区，口角为旋转轴点，向下旋转修复下唇缺损。二者为镜像关系。具体详见 7.2.6.1, 7.2.7.2 中的描述及示意图。

^b 对于下唇不同范围和不同部位缺损对应的 Bernard-Webster 改良技术有一定的差异，具体详见 7.2.2.1, 7.2.3.1, 7.2.4.1, 7.2.7.1 中的描述及示意图。

图11 唇缺损修复重建诊疗流程图

参 考 文 献

- [1] BALSHEM H, HELFAND M, SCHÜNEMANN H J, et al. GRADE guidelines: 3. Rating the quality of evidence [J]. *Journal of clinical epidemiology*, 2011, 64(4): 401-6.
- [2] ANDREWS J, GUYATT G, OXMAN A D, et al. GRADE guidelines: 14. Going from evidence to recommendations: the significance and presentation of recommendations [J]. *Journal of clinical epidemiology*, 2013, 66(7): 719-25.
- [3] JAESCHKE R, GUYATT G H, DELLINGER P, et al. Use of GRADE grid to reach decisions on clinical practice guidelines when consensus is elusive [J]. *BMJ (Clinical research ed)*, 2008, 337: a744.
- [4] 季新强, 刘志民. Delphi法及其在医学研究和决策中的应用 [J]. *中国药物依赖性杂志*, 2006, (06): 422-426.
- [5] BOUKOVALAS S, BOSON A L, HAYS J P, et al. A Systematic Review of Lower Lip Anatomy, Mechanics of Local Flaps, and Special Considerations for Lower Lip Reconstruction [J]. *Journal of drugs in dermatology : JDD*, 2017, 16(12): 1254-61.
- [6] EBRAHIMI A, KALANTAR MOTAMEDI M H, EBRAHIMI A, et al. Lip Reconstruction after Tumor Ablation [J]. *World journal of plastic surgery*, 2016, 5(1): 15-25.
- [7] SHAIKH A I, KHAN A H, TATED S, et al. Functional and aesthetic outcome of different methods of reconstruction of full thickness lip defects [J]. *GMS Interdisciplinary plastic and reconstructive surgery DGPW*, 2022, 11: Doc02.
- [8] DADHICH A, SHAH S, NILESH K, et al. Reconstruction of acquired lip defects: Ten-year experience at a tertiary care center [J]. *Journal of oral biology and craniofacial research*, 2020, 10(4): 698-704.
- [9] RAJMOHAN S. Ian's modification of the classic V excision for reconstruction of the lower lip [J]. *The British journal of oral & maxillofacial surgery*, 2016, 54(2): 228-9.
- [10] 刘建华, 张志愿, 石冰, 等. 唇缺损局部组织瓣修复重建专家共识 [J]. *中国口腔颌面外科杂志*, 2019, 17 (05): 391-396.
- [11] LIU J, OKUTOMI T, CAO Z, et al. Modified labial tissue sliding flaps for repairing large lower lip defects [J]. *Journal of oral and maxillofacial surgery : official journal of the American Association of Oral and Maxillofacial Surgeons*, 2001, 59(8): 887-91.
- [12] OGINO A, ONISHI K, OKADA E, et al. Unit Advancement Flap for Lower Lip Reconstruction [J]. *The Journal of craniofacial surgery*, 2018, 29(3): 668-70.
- [13] DENADAI R, RAPOSO-AMARAL C E, BUZZO C L, et al. Functional lower lip reconstruction with the modified Bernard-Webster flap [J]. *Journal of plastic, reconstructive & aesthetic surgery : JPRAS*, 2015, 68(11): 1522-8.
- [14] WOLLINA U. Reconstruction of medial lower lip defects after tumour surgery: modified staircase technique [J]. *Journal of cutaneous and aesthetic surgery*, 2013, 6(4): 214-6.
- [15] N D L B, ADAMS B M. A Modification of the Webster-Bernard Lip Reconstruction [J]. *Plastic and reconstructive surgery Global open*, 2020, 8(4): e2762.
- [16] KUMAR A, SHETTY P M, BHAMBAR R S, et al. Versatility of abbe-estlander flap in lip reconstruction - a prospective clinical study [J]. *Journal of clinical and diagnostic research : JCDR*, 2014, 8(10): Nc18-21.

- [17] HUSEIN-ELAHMED H, ARMIJO-LOZANO R. Lower lip reconstruction using a skin-mucosa Abbe-Estlander flap after squamous cell carcinoma excision [J]. *Anais brasileiros de dermatologia*, 2017, 92(2): 260-2.
- [18] HAHN H J, KIM H J, CHOI J Y, et al. Transoral Cross-Lip (Abbé-Estlander) Flap as a Viable and Effective Reconstructive Option in Middle Lower Lip Defect Reconstruction [J]. *Annals of dermatology*, 2017, 29(2): 210-4.
- [19] COOMBS D M, BOURNE D A, EGRO F M, et al. Reconstructing Defects of the Lower Lip: An Emphasis on the Estlander Flap [J]. *Eplasty*, 2016, 16: ic50.
- [20] SINGH A K, KAR I B, MISHRA N, et al. Karapandzic Flap in Reconstruction of Post-traumatic Lower Lip Defects: Report of Two Cases [J]. *Journal of maxillofacial and oral surgery*, 2015, 14(3): 858-61.
- [21] ALDELAIMI T N, KHALIL A A. Lip reconstruction using Karapandzic flap [J]. *The Journal of craniofacial surgery*, 2014, 25(2): e136-8.
- [22] MISHRA A, SHANKAR R, PRAKASH G, et al. Transposition nasolabial flap: A versatile flap for sensate reconstruction of lip defects [J]. *Head & neck*, 2022, 44(11): 2473-80.
- [23] VITAGLIANO T, CURTO L S, GRETO CIRIACO A, et al. Two-Thirds Lip Defects: A New Combined Reconstructive Technique for Patients With Epithelial Cancer [J]. *The Journal of craniofacial surgery*, 2016, 27(8): 1995-2000.
- [24] TETIK G, UNLü E, AKSU I. Functional reconstruction of the lower lip with Fujimori flap and long-term follow-up with clinical and electrophysiologic evaluations [J]. *Journal of oral and maxillofacial surgery : official journal of the American Association of Oral and Maxillofacial Surgeons*, 2014, 72(9): 1841-51.
- [25] TSAI C S, CHANG C C, HSIAO J R. Inferiorly based nasolabial flap for reconstruction of full-thickness medium-sized lower lip and commissural defects following ablative cancer surgery [J]. *Journal of the Chinese Medical Association : JCMA*, 2022, 85(11): 1083-7.
- [26] RAHPEYMA A, KHAJEH AHMADI S. Unilateral one stage nasolabial flap for reconstruction of the lips [J]. *Journal of maxillofacial and oral surgery*, 2015, 14(2): 234-9.
- [27] AL-AROOMI M A, AL-WORAFI N A, ZHOU W, et al. Lower lip reconstruction using McGregor fan technique with or without depressor anguli oris chimeric flap. Is there a difference in function and aesthetic outcomes? [J]. *Head & neck*, 2023, 45(6): 1511-8.
- [28] CASANAS VILLALBA N, REDONDO GONZÁLEZ L M, PERAL CAGIGAL B, et al. Yu's Technique: An Optimal Local Flap for Lower Lip Reconstruction [J]. *Journal of oral and maxillofacial surgery : official journal of the American Association of Oral and Maxillofacial Surgeons*, 2017, 75(1): 207-13.
- [29] LI Z N, LI R W, TAN X X, et al. Yu's flap for lower lip and reverse Yu's flap for upper lip reconstruction: 20 years experience [J]. *The British journal of oral & maxillofacial surgery*, 2013, 51(8): 767-72.
- [30] KIM J H, AHN C H, KIM S, et al. Effective method for reconstruction of remaining lower lip vermilion defect after a mental V-Y advancement flap [J]. *Archives of craniofacial surgery*, 2019, 20(2): 76-83.
- [31] COSTA-GONZALEZ J M, SUMARROCA A, AGUILERA-SAEZ J, et al. Reconstruction of the lower lip after broad oncologic resection by Colmenero flap: a reliable option [J]. *Acta*

otorhinolaryngologica Italica : organo ufficiale della Societa italiana di otorinolaringologia e chirurgia cervico-facciale, 2021, 41(6): 507-13.

[32] 章晓鸣, 刘建华, 吴求亮. 偏一侧口角的下唇癌术后缺损的修复[J]. 中华整形外科杂志, 2003, (02):29.

[33] LEE L P, KARAGIANNIS P, KIM D, et al. Lower Lip Reconstruction Revisited: Technical Solutions to Prevent Oral Incontinence and Maximize Vermilion Anterior Projection [J]. Plastic and reconstructive surgery, 2020, 146(4): 515e-6e.

[34] SANNIEC K, HARIRAH M, THORNTON J F. Lip Reconstruction after Mohs Cancer Excision: Lessons Learned from 615 Consecutive Cases [J]. Plastic and reconstructive surgery, 2020, 145(2): 533-42.

[35] YE W, HU J, ZHU H, et al. Application of modified Karapandzic flaps in large lower lip defect reconstruction [J]. Journal of oral and maxillofacial surgery : official journal of the American Association of Oral and Maxillofacial Surgeons, 2014, 72(10): 2077-82.

[36] DEGALA S, SHETTY S K, MONALISHA. The karapandzic flap in lower lip reconstruction [J]. Journal of maxillofacial and oral surgery, 2015, 14(Suppl 1): 421-5.

[37] ALFONSO A, PARRA CARREÑO A, BELTRÁN P P. Functional and Aesthetic Lower Lip Reconstruction Using the Yotsuyanagy Flap [J]. Annals of plastic surgery, 2022, 88(3): 282-7.

[38] ŞIRVAN S S, YENIDUNYA M O. Requirement of the Preservation of Mental Nerve During the Transfer of Depressor Anguli Oris Composite Flap [J]. Sisli Etfal Hastanesi tip bulteni, 2019, 53(3): 256-62.

[39] GEORGE R, RAJAN J, NERALLA M, et al. Modified Bilateral Perialar Crescent Flap for Reconstruction of Combined Upper Lip and Premaxillary Defect [J]. Cureus, 2019, 11(10): e5942.

[40] NISHIHARA K, NAKASONE T, MATAYOSHI A, et al. Upper Lip Reconstruction after Oncologic Resection by a Sliding Advancement Cheek Flap with Buccal Mucosal Eversion [J]. Plastic and reconstructive surgery Global open, 2016, 4(11): e1100.

[41] CORREIA DUARTE M, NIKKHAH D, KANG N. The neurotised estlander flap for lip reconstruction [J]. JPRAS open, 2021, 27: 63-5.

[42] NYAME T T, PATHAK A, TALBOT S G. The abbe flap for upper lip reconstruction [J]. Eplasty, 2014, 14: ic30.

[43] 包霆威, 王榕, 黄旭, 等. 鼻唇沟双动脉蒂岛状肌皮瓣修复上唇缺损二例[J]. 中国修复重建外科杂志, 2009, 23(06):746.

[44] PONCIO M A G, NABLE-AGUILERA M A. Upper Lip Reconstruction Using Fujimori Gate Flap in an Electrical Burn Patient [J]. Plastic and reconstructive surgery Global open, 2021, 9(11): e3900.

[45] BITIK O, UZUN H. Reconstruction of central upper lip defects with the subcutaneous pedicled nasolabial island flap: a single-stage alternative to Abbe flap in the elderly male [J]. The Journal of craniofacial surgery, 2013, 24(4): e337-8.

[46] SANCHEZ-SANCHEZ M, INFANTE-COSSIO P, LOZANO-ROSADO R, et al. Resection of upper lip adenoid cystic carcinoma and reconstruction with reverse Yu flap: Report of three cases and a literature review [J]. Molecular and clinical oncology, 2017, 6(3): 444-50.

[47] GARCÍA DE MARCOS J A, HERAS RINCÓN I, GONZÁLEZ CÓRCOLES C, et al. Bilateral reverse Yu flap for upper lip reconstruction after oncologic resection [J]. Dermatologic surgery : official publication for American Society for Dermatologic Surgery [et al], 2014, 40(2): 193-6.

- [48] TEEMUL T A, TELFER A, SINGH R P, et al. The versatility of the Karapandzic flap: A review of 65 cases with patient-reported outcomes [J]. *Journal of cranio-maxillo-facial surgery : official publication of the European Association for Cranio-Maxillo-Facial Surgery*, 2017, 45(2): 325-9.
- [49] BELLO S A. Gillies fan flap for the reconstruction of an upper lip defect caused by noma: case presentation [J]. *Clinical, cosmetic and investigational dentistry*, 2012, 4: 17-20.
- [50] FRUNZA A, DRAGOS S, BEEDASY A, et al. The Camille Bernard Flap for Lower Lip Reconstruction [J]. *Eplasty*, 2015, 15: ic35.
- [51] VAN WINGERDEN J J, LAPID O, DE VISSCHER J G. Lower lip reconstruction using a combined technique of the Webster and Johanson methods [J]. *Annals of plastic surgery*, 2014, 73(5): 620.
- [52] SUPREET B D, MATHIVANAN S, MERCHANT M I, et al. Squamous Cell Carcinoma of Lower Lip Reconstructed with Bilateral Fan Flap [J]. *Annals of maxillofacial surgery*, 2019, 9(1): 211-3.
- [53] BAI S, LI R W, XU Z F, et al. Total and near-total lower lip reconstruction: 20 years experience [J]. *Journal of cranio-maxillo-facial surgery : official publication of the European Association for Cranio-Maxillo-Facial Surgery*, 2015, 43(3): 367-72.
- [54] GUO Y, MAO C. The Use of Submental Island Flap for Total Lower Lip Reconstruction: A Case Report [J]. *Facial plastic surgery : FPS*, 2016, 32(2): 238-9.
- [55] RAHPEYMA A, KHAJEH AHMADI S. Combined Submental-tongue Flap for Reconstruction of Subtotal Traumatic Avulsion of Lower Lip: A Technical Note [J]. *Plastic and reconstructive surgery Global open*, 2015, 3(2): e302.
- [56] AKDEMIR O, LINEAWEAVER W C, CELIK S, et al. Submandibular artery: bilobed platysma myocutaneous flap for total lower lip reconstruction [J]. *Journal of cranio-maxillo-facial surgery : official publication of the European Association for Cranio-Maxillo-Facial Surgery*, 2014, 42(8): 1861-7.
- [57] TRØSTRUP H, LØVENWALD J B, HESSELFELDT J. Total lower lip reconstruction by bilateral Fujimori technique—A case report [J]. *International journal of surgery case reports*, 2019, 58: 96-9.
- [58] DEDIOL E, ČVRLJEVIĆ I, DOBRANIĆ M, et al. Extended Karapandzic Flap Technique for Reconstruction of Lower Lip and Chin Defect [J]. *Journal of oral and maxillofacial surgery : official journal of the American Association of Oral and Maxillofacial Surgeons*, 2018, 76(1): 213-20.
- [59] FANG Q G, SHI S, ZHANG X, et al. Total lower lip reconstruction with a double mental neurovascular V-Y island advancement flap [J]. *Journal of oral and maxillofacial surgery : official journal of the American Association of Oral and Maxillofacial Surgeons*, 2014, 72(4): 834. e1-6.
- [60] 张敬德, 王晓云, 陶然, 等. 局部皮瓣在口唇组织缺损修复中的应用 [J]. *组织工程与重建外科杂志*, 2010, 6 (02): 103-105.
- [61] 徐建国, 邢新, 杨超. 口轮匝肌蒂岛状口腔黏膜瓣在单纯红唇缺损修复中的应用 [J]. *中国美容整形外科杂志*, 2013, 24 (08): 475-478.
- [62] KIM H I, KIM H S, PARK J H, et al. Reconstruction of a small defect of the lower vermilion adjacent to white roll using a modified O-Z flap [J]. *Archives of craniofacial surgery*, 2021, 22(3): 164-7.

[63] GAO Q, YANG Z, MA N, et al. Buccal Myomucosal Flap for Reconstruction of Red Lip Defects Close to Mouth Angle [J]. *The Journal of craniofacial surgery*, 2023, 34(2): e175-e8.

[64] ONO I, YAMASHITA T, KAMIYA T, et al. Lower lip and vermilion reconstruction with buccal musculomucosal flap combined with V-Y plasty after malignant tumor excision [J]. *Plastic and reconstructive surgery*, 2006, 117(7): 133e-9e.

[65] ZHAO Z, LI Y, XIAO S, et al. Innervated buccal musculomucosal flap for wider vermilion and orbicularis oris muscle reconstruction [J]. *Plastic and reconstructive surgery*, 2005, 116(3): 846-52

[66] 韩景健, 赵延勇, 姬东硕, 等. 颊肌黏膜瓣修复大范围红唇缺损 [J]. *中华整形外科杂志*, 2014, 30(4):248-251. DOI:10.3760/cma.j.issn.1009-4598.2014.04.003.

[67] 梁俊刚. 颊肌黏膜瓣修复红唇缺损10例疗效观察 [J]. *中华实用诊断与治疗杂志*, 2013, 27(07):721-722.

[68] KAKUDO N, KURO A, MORIMOTO N, et al. Combined Tongue Flap and Deepithelialized Advancement Flap for Thick Lower Lip Reconstruction [J]. *Plastic and reconstructive surgery Global open*, 2017, 5(10): e1513.
